МОСКОВСКИЙ ГОСУДАРСТВЕННЫЙ
МЕДИКО-СТОМАТОЛОГИЧЕСКИЙ УНИВЕРСИТЕТ
им. А.И. Евдокимова

КАФЕДРА ЭНДОСКОПИЧЕСКОЙ ХИРУРГИИ ФДПО
БОЛЬНИЦА ЦЕНТРОСОЮЗА РОССИЙСКОЙ ФЕДЕРАЦИИ



# ЭНДОСКОПИЧЕСКИЕ МЕТОДЫ В ПАЛЛИАТИВНОЙ МЕДИЦИНЕ

С.И. Емельянов, Д.Ю. Богданов, И.А. Курганов, Э.Х. Самсонян

Москва - 2017

# АКТУАЛЬНОСТЬ

На всех этапах развития медицинской помощи в рамках паллиативной медицины одной из наиболее важных задач являлась необходимость создания условий для сохранения и/или восстановления функционирования отдельных органов и систем жизненно важных органов у пациентов.

# АКТУАЛЬНОСТЬ

Наиболее часто решаемые проблемы:

1. необходимость обеспечения полноценного питания
2. необходимость обеспечения функционирования органов желудочно-кишечного тракта
3. необходимость обеспечения функционирования гепатобилиарной системы



Причины проблем:

1. обтурирующие или стенозирующие опухоли
2. нейрогенная патология

# МЕТОДИКИ, ПРИМЕНЯЕМЫЕ С ПАЛЛИАТИВНОЙ ЦЕЛЬЮ, ДО СЕРЕДИНЫ 90-х ГОДОВ XX ВЕКА

1. Методика парентерального питания
2. Методика энтерального питания через назогастральный зонд
3. Методика энтерального питания через гастростому, наложенную посредством хирургической операции «открытым» оперативным доступом (лапаротомия, мини-лапаротомия).
4. Методика паллиативных операций посредством лапаротомного оперативного доступа (обходной анастомоз и т.д…)

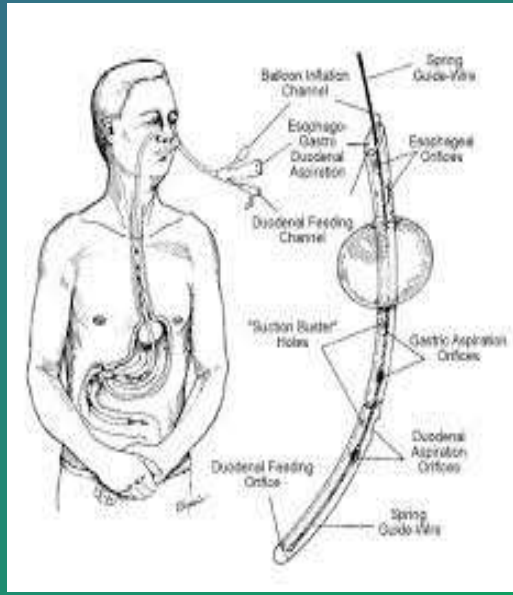

# НЕДОСТАТКИ «СТАРЫХ» МЕТОДИК

1. экономическая составляющая методики парентерального питания, связанная со стоимостью специализированных препаратов/смесей

2. низкий уровень усвоения нутриентов, вводимых парентерально

3. длительное стояние назогастрального зонда у пациента при энтеральном питании, обуславливает целый ряд специфических осложнений:
- возникновение аррозивных кровотечений
- хроническое воспаление по ходу стояния зонда
- образование пролежней

4. методика хирургической гастростомии характеризуется значимой частотой осложнений и может быть невозможна из-за тяжести соматического статуса, обусловленной сопутствующей патологией, и наличия противопоказаний к общему обезболиванию

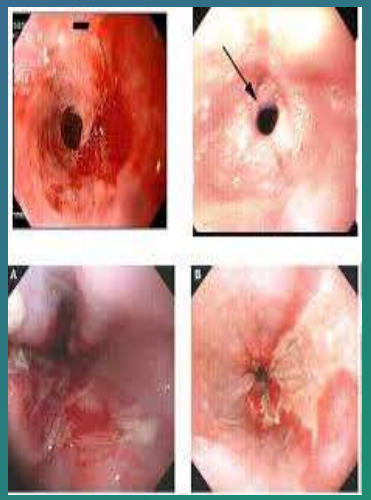

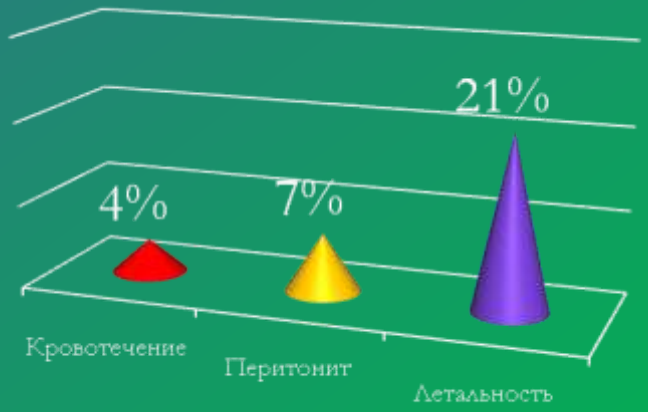

ДОКАЗАННЫЕ МИНИМАЛЬНО ИНВАЗИВНЫЕ ПРЕИМУЩЕСТВА ЭНДОСКОПИИ И ЭНДОХИРУРГИИ, ОТРАБОТАННАЯ ТЕХНИКА И ВЫСОКАЯ КЛИНИЧЕСКАЯ ЭФФЕКТИВНОСТЬ ПОЗВОЛИЛИ ПРИМЕНЯТЬ ИХ И В ПАЛЛИАТИВНОЙ МЕДИЦИНЕ



# НАИБОЛЕЕ ШИРОКО ПРИМЕНЯЕМЫЕ С ПАЛЛИАТИВНОЙ ЦЕЛЬЮ ЭНДОСКОПИЧЕСКИЕ МЕТОДИКИ

1. Методика чрезкожной пункционной эндоскопической гастростомии
2. Методика эндоскопического стентирования пищевода и кардии желудка
3. Методика эндоскопического стентирования желчевыводящих протоков
4. Методика эндоскопического колоректального стентирования
5. Методика эндоскопического лигирования вен пищевода и желудка
6. Методика эндоскопического стентирования трахеобронхиального дерева
7. Методики эндоскопического стентирования в урологии

# ЧРЕЗКОЖНАЯ ПУНКЦИОННАЯ ЭНДОСКОПИЧЕСКАЯ ГАСТРОСТОМИЯ (ЧПЭГ)

**Преимущества эндоскопической гастростомии:**

1. низкий уровень травматичности
2. отсутствие противопоказаний к ней, связанных с общим обезболиванием, т.к. проведение данной методики возможно, и чаще всего осуществляется, под местной анестезией.

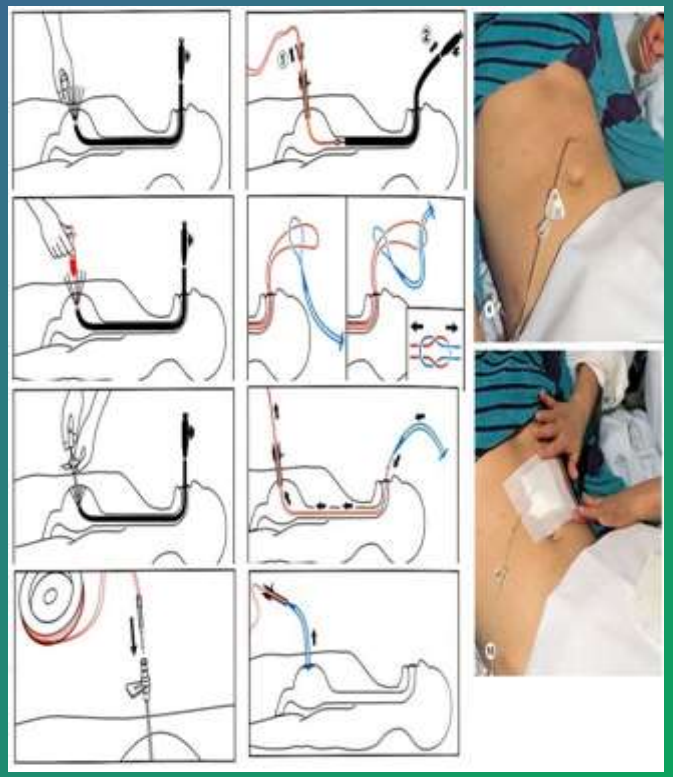

# ПРОТИВОПОКАЗАНИЯ К ЧПЭГ

1. Терминальное состояние пациента
2. Стадия заболевания и распространенность процесса
3. Индивидуальные особенности не позволяющие выполнить ЭГДС, либо подтянуть стенку желудка к передней брюшной стенке – напряженный асцит, спаечный процесс



# ПОДГОТОВКА ПАЦИЕНТА К ЧПЭГ

1. Проведение предоперационной (превентивной) антибиотикотерапии с использованием препарата широко спектра действия
2. Обязательная подготовка кишечника по стандартной схеме.





# ИНСТРУМЕНТАЛЬНОЕ ОБЕСПЕЧЕНИЕ

**Специализированный набор для ЧПЭГ:**

1.20-24 Fr гастростомическая трубка, с внутренним обтуратором с внешней регулировкой, диаметром приблизительно 2,5 см, который обеспечивает плотное примыкание к брюшной стенке
2.игла, для прокола брюшной стенки и стенки желудка
3.проводник-струна
4.антисептический раствор
5.одноразовый скальпель
6.марлевые салфетки
7.различные адаптеры для введения питательных смесей



# ТЕХНИКА ЧПЭГ

1) Методика «на себя»
- частота применения до 70-80%
- гастростомическая трубка протягивается через ротоглотку в желудок и выводится через его стенку на переднюю брюшную стенку с помощью проводника
- низкая частота осложнений

2) Методика «от себя»
- частота применения до 20-30%
- гастростомическая трубка вводится по проводнику в желудок через переднюю брюшную стенку под контролем гастроскопа
- требует последовательного расширения прокола как брюшной стенки, так и стенки желудка
- характеризуется более высокой частотой развития осложнений

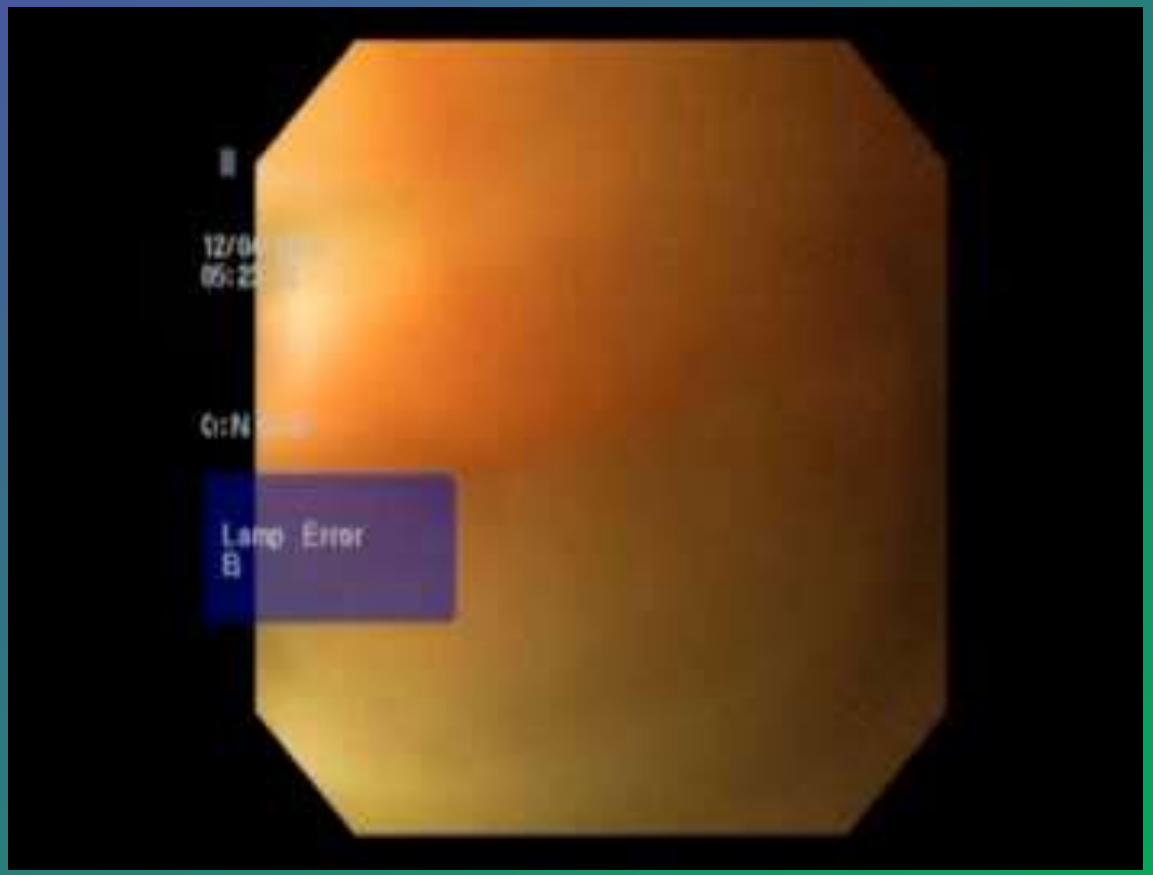

# ОСЛОЖНЕНИЯ ЧПЭГ

| | |
|---|---|
| Аспирационная пневмония | 11% |
| Окклюзия или смещение трубки | 6% |
| Случайное удаление трубки | 6% |
| Перистомальная инфекция | Около 3% |
| Перитонит | Редко |
| Перфорация | Редко |
| Кровотечение | Редко |
| Желудочно-кишечная фистула | Редко |

Преходящий ларингоспазм (7,2%); Местная инфекция (6,6%); Желудочное кровотечение (1-4%); Невозможность установить гастростому из-за технических трудностей (1-9%); Смерть из-за остановки дыхания (1,9%)

Перитонит - от 0,5% до 1,3%
Кровотечение - до 2,5%
Подтекание желудочного содержимого вокруг стомы - 1,0% до 2,0%
Уровень летальности - от 2,1% до 14,0%

# ЭНДОСКОПИЧЕСКОЕ СТЕНТИРОВАНИЕ ПИЩЕВОДА

- оптимальная методика при «высоких» поражениях органов желудочно-кишечного тракта, а именно пищевода и пищеводно-желудочного перехода и невозможности радикального лечения



**Стентирование пищевода паллиативно позволяет:**

1. разрешить симптомы обструкции, связанные с опухолями.
2. разрешить дисфагию
3. возобновить энтеральное питание
4. предотвратить развитие аспирационной пневмонии у пациентов с трахеопищеводными свищами.

# ШИРОКО ИСПОЛЬЗУЕМЫЕ В НАСТОЯЩЕЕ ВРЕМЯ ВИДЫ ПИЩЕВОДНЫХ СТЕНТОВ

1. Из нержавеющей стали :

- с полиэтиленовым покрытием «Gianturco-Z», «Gianturco-Dua» (Wilson-Cook Medical Inc, Wilson-Salem UK Ltd.,США), «Ferx – ELLA» (ELLA-CS, Чешская республика)
- с полиуретановым покрытием и нитью для извлечения стента «Song» (Sooho M.I.-Tech Co., Diagmed, Южная Корея)
- с полимерным покрытием «Flamingo Wallstent» производство Boston Scientific Ltd, США)

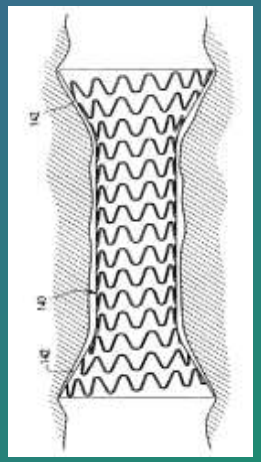

2. Из нитиноловой струны:

- с прерывистой конструкцией с полиуретановым покрытием и антирефлюксным механизмом клапанного типа «Choo», «Hanaro», «Do» (Sooho M.I-Tech Co., Diagmed, Южная Корея)
- сетчатой структуры с покрытием и без «Ultraflex» (производство Microvasive, Boston Scientific и Ireland Ltd, Galway, США-Ирландия)
- плетеный с внутренним и наружным покрытием «Memotherm» (производство C.R.Bard, США)





# ПОКАЗАНИЯ К ЭНДОСКОПИЧЕСКОМУ СТЕНТИРОВАНИЮ ПИЩЕВОДА

1. Органическая дисфагия, связанная с нерезектабельными опухолями пищевода и кардии
2. Трахеопищеводные свищи
3. Стриктуры пищевода различного генеза



***Условия для выполнения эндоскопического стентирования пищевода :***

1. Подтвержденные объективно данные о невозможности резекции/удаления опухоли/органа
2. Проведение полного обследования, подтверждающего стадию и распространенность процесса

# ВАРИАНТЫ ТЕХНИКИ УСТАНОВКИ ПИЩЕВОДНОГО СТЕНТА

1. Установка стента под прямым рентгеноскопическим контролем без использования эндоскопической техники и предварительной баллонной дилатации (в настоящее время практически не используется)
2. **Эндоскопическая установки стента под прямым рентгеноскопическим контролем** (наиболее часто применяемая методика)
3. **Эндоскопическая установка стента без прямого рентгеноскопического контроля** (наиболее перспективная методика, но обязательным условием является предварительная реканализация, бужирование или баллонная дилатация до уровня дистальной границы стенозированного отдела пищевода)
4. **Установка стента интраоперационно, под мануальным контролем** (применяется в ходе выполнения паллиативных и циторедуктивных оперативных вмешательств; чаще всего осуществляется гастротомия, а стент проводится за зону сужения при помощи проводника и тракции «на себя» со стороны брюшной полости)

*Установка стента большого диаметра не всегда проводит к наилучшему результату, так как перистальтика, как один из компонентов акта глотания, может быть нарушена не только опухолью, но и самим стентом

*Выбор пластикового стента малого диаметра (10 мм), мягкий материал стента и соблюдение соответствующей техники манипуляций по стентированию позволяет минимизировать риск перфораций

# ЭНДОСКОПИЧЕСКОЕ СТЕНТИРОВАНИЕ ПИЩЕВОДА

1. Процедуре стентирования предшествует последовательное, повторяющееся бужирование пищевода
2. При диагностической ЭГДС определяется расстояния от резцов ротовой полости до верхней и нижней границ опухоли для выбора размеров стента - на 5 см больше, чем длина стенозированного участка
3. Под контролем гастроскопа вводится проводник-струна
4. По струне проводится стент через зону сужения пищевода
5. Стент позиционируют в соответствие с данными о расстоянии от резцов ротовой полости, либо рентгенологически
6. Стент развертывается под контролем как гастроскопа, так и рентгеноскопии.
7. Удаляется проводник и контролируется позиционирование стента
8. Динамическое наблюдение в течение 1-х суток в условиях стационара




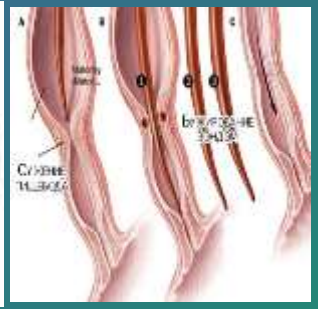

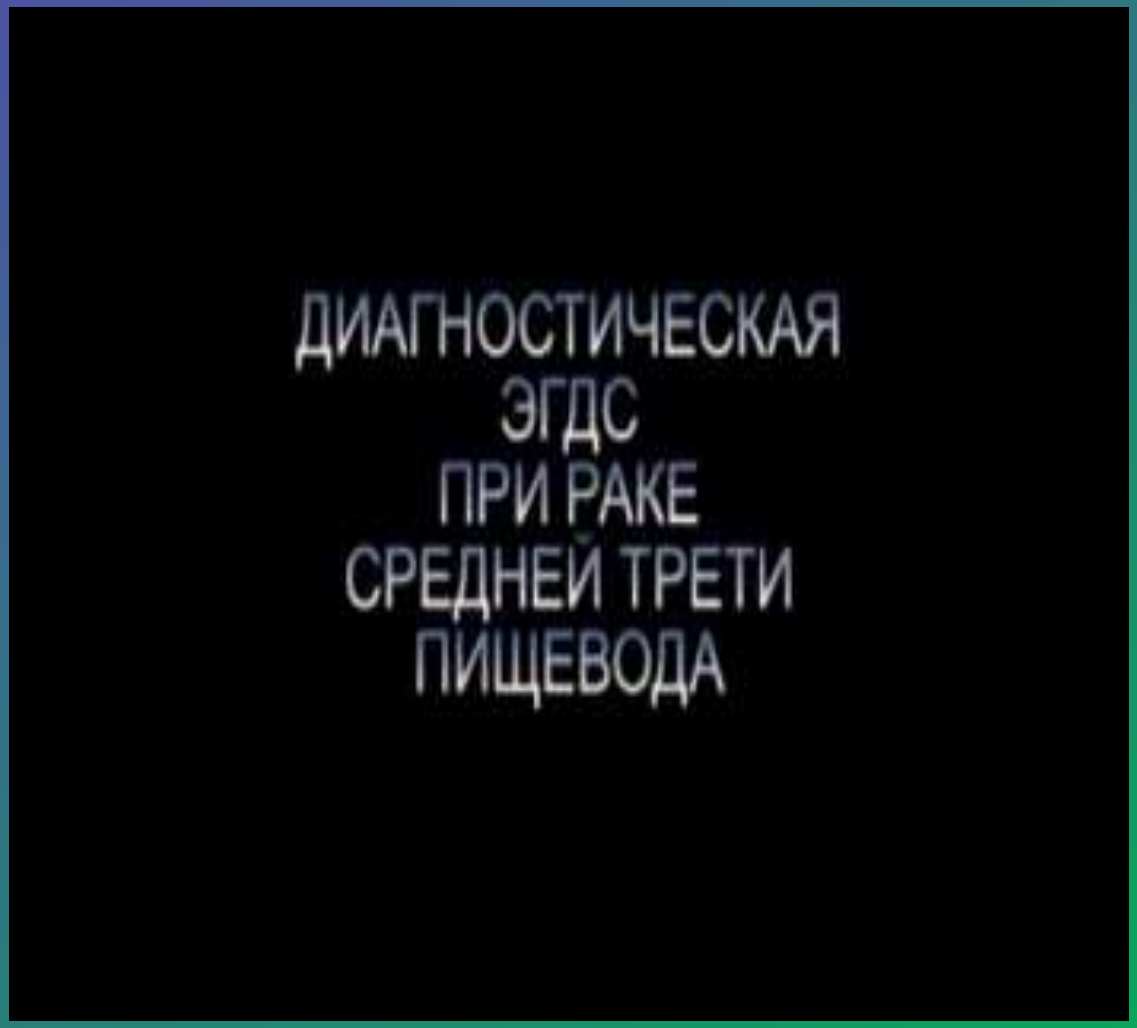

# РЕЗУЛЬТАТЫ

1. Болевой синдром в грудной клетке в раннем послеоперационном периоде - в 100% случаях (обычно умеренной степени выраженности)

2. Хронизация болевого синдрома - у 12%-15% пациентов (чаще всего интенсивность граничит с понятием «чувства инородного тела» и не требует каких-либо дополнительных медицинских мероприятий)

3. Кровотечения, перфорации, язвенные эзофагиты, аспирационные пневмонии, формирование свищей - в 18-22% случаев

4. Миграция стентов - у 1,5% -30% пациентов

5. Рецидив дисфагии - до 60% случаев (обусловливается прорастанием опухолью стентов, обрастанием опухолью проксимального или дистального края стента)

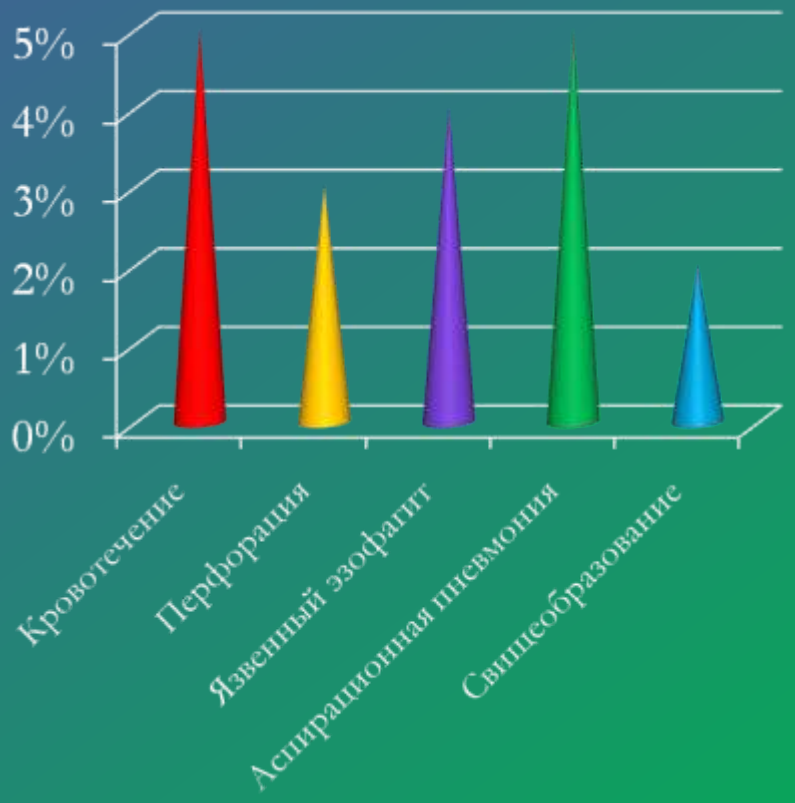

# ЭНДОСКОПИЧЕСКОЕ КОЛОРЕКТАЛЬНОЕ СТЕНТИРОВАНИЕ (ОСНОВНЫЕ ПОКАЗАНИЯ)

1. Стентирование в качестве средства неоперативного разрешения острой толстокишечной непроходимости с последующим дообследованием и выполнением радикальной онкологической операции, как правило, одномоментной резекции толстой кишки с формированием первичного анастомоза. Данное направление получило название “bridge to the surgery” (BTS) – «моста к хирургии» или «бридж-терапии»
2. Стентирование опухолевой стриктуры у пациентов с нерезектабельными опухолями и/или имеющих метастатическое поражение. В данном случае стентирование представляет собой альтернативу паллиативной колостомии.

# Оперативная техника и ее особенности

1. При стентировании толстой кишки используются нитиноловые стенты, чаще всего непокрытые.
2. Установка колоректального стента выполняется двумя основными методами:
а) эндоскопическое стентирование по инструментальному каналу рабочего эндоскопа (“through the scope” – TTS), то есть струна и комплекс доставки проводятся через инструментальный канал колоноскопа, а раскрытие стента осуществляется как под эндоскопическим, так и под рентгенологическим контролем.
б) стентирование по направляющей струне под рентгенологическим контролем (“over the guidewire” – OTW или “non through the scope” – Non-TTS), при котором струна-проводник (guidewire) по направляющему катетеру проводится и устанавливается за область колоректального стеноза.
3. После удаления катетера по струне проводится доставочное устройство и стент высвобождается путем стягивания наружной оболочки.
4. Стент должен быть на 4-6 см длиннее протяженности опухолевой стриктуры, чтобы концы стента отстояли на 2-3 см от края опухоли

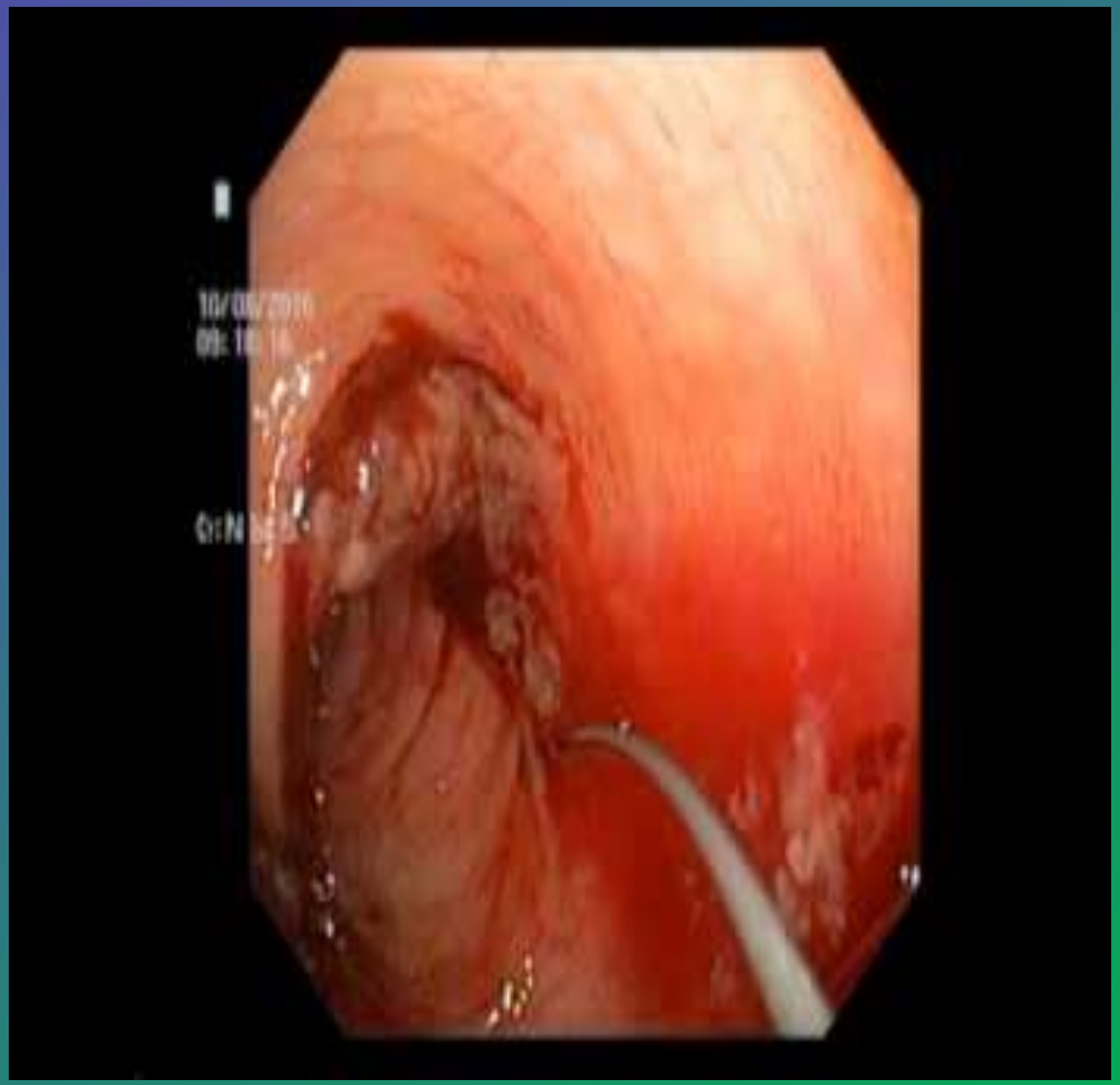

# РЕЗУЛЬТАТЫ

1.Болевой синдром в раннем послеоперационном периоде - в 100% случаях (обычно умеренной степени выраженности)

2. Хронизация болевого синдрома - у 7,4 % пациентов (чаще не требует каких-либо дополнительных медицинских мероприятий)

3.Кровотечения, перфорации, нарушение проходимости стента, неадекватная декомпрессия толстой кишки - до 12,8% случаев

4.Миграция стентов - у 4,9% пациентов

5.Рецидив повторной обтурации кишечника – от 4,0 – 22,9 % случаев (обусловливается прорастанием опухолью стента, миграция стента и обутарция стента каловыми массами )



# ЭНДОСКОПИЧЕСКОЕ СТЕНТИРОВАНИЕ ЖЕЛЧЕВЫВОДЯЩИХ ПРОТОКОВ

Онкологическая патология органов гепатопанкреатобилиарной зоны характеризуется трудностями диагностики ранних стадий, что приводит к невозможности выполнения радикального лечения уже на поздних стадиях заболевания

Необходимость решения проблемы механической желтухи, обусловленной онкологической патологией органов гепатопанкреатобилиарной зоны, путем применения минимально инвазивных технологий является особенно актуальной

Цель стентирования желчевыводящих протоков - восстановление и поддержание свободного просвета протоковых структур для обеспечения постоянного и беспрепятственного пассажа желчи на протяжении длительного времени в условиях роста опухолевой ткани

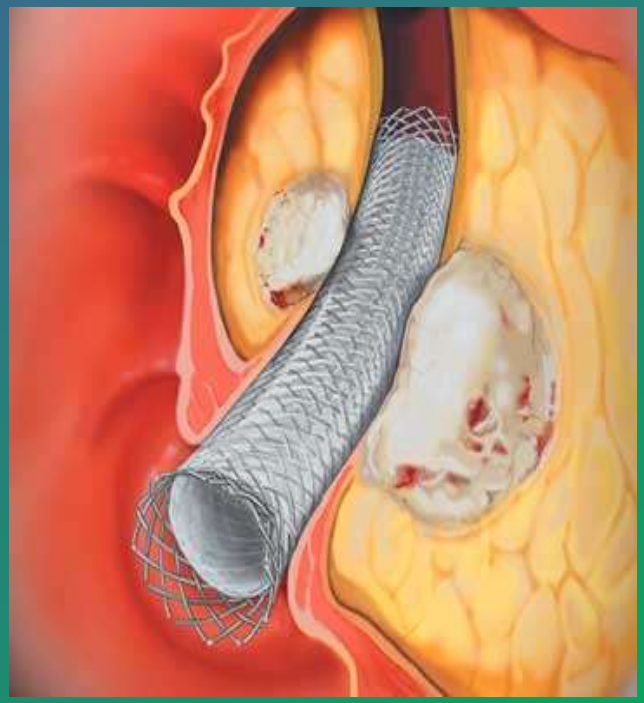

# РАЗНОВИДНОСТИ СТЕНТОВ ДЛЯ СТЕНТИРОВАНИЯ ЖЕЛЧНЫХ ПРОТОКОВ

**В зависимости от материала изготовления:**

1. пластиковые
2. металлические (из нержавеющей стали)
   - покрытые
   - не покрытые
3. нитиноловые
   - плетеные – изготовлены из нитей нитинола
   - матричные - вырезаются лазерным лучом из полой нитиноловой трубки.

**Наиболее часто применяются следующие виды нитиноловых стентов: «Hanarostent™» (непокрытый) и «Shim-hanarostent™» (покрытый) (M.I.Tech, Корея); «Zilver®» и «Za-Stent®» (Wilson-Cook®, США)**

**Свойства нитинола обеспечили наибольшую применяемость в настоящее время именно нитиноловых стентов.**

# РАЗНОВИДНОСТИ СТЕНТОВ ДЛЯ СТЕНТИРОВАНИЯ ЖЕЛЧНЫХ ПРОТОКОВ

**По способу расправления:**

1. саморасширяющиеся
2. раскрываемые баллоном

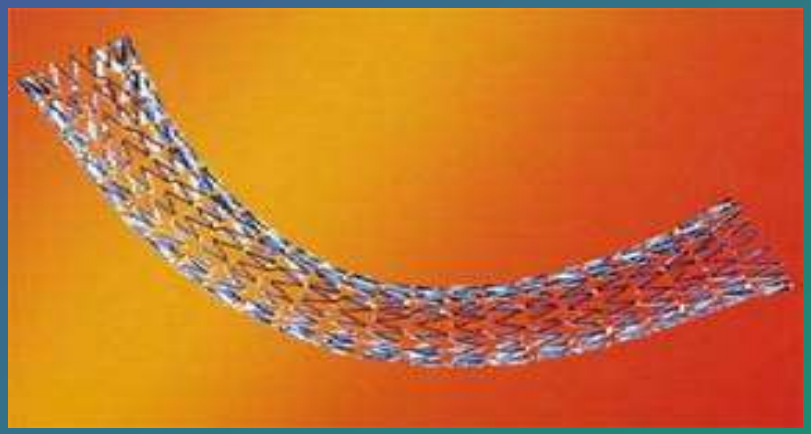

**По способу установки:**

1. устанавливаемые эндоскопически
2. устанавливаемые под рентгенологическим контролем

# ПОКАЗАНИЯ К ЭНДОСКОПИЧЕСКОМУ СТЕНТИРОВАНИЮ ЖЕЛЧНЫХ ПРОТОКОВ

1. Паллиативное лечение пациентов со злокачественными новообразованиями гепатопанкреатобилиарной зоны, сопровождающимися нарушениями оттока желчи
2. Подготовка к радикальной операции в виде декомпрессии желчевыводящих путей у больных с резектабельными опухолями
3. Сформированный и длительно существующий наружный желчный свищ, как результат наружного дренирования внепеченочных желчных протоков, при возникновении необходимости его закрытия
4. Осложненное холедохолитиазом течение желчно-каменной болезни у неоперабельных по соматическому статусу пациентов
5. Послеоперационные и иные доброкачественные стриктуры желчевыводящих протоков.

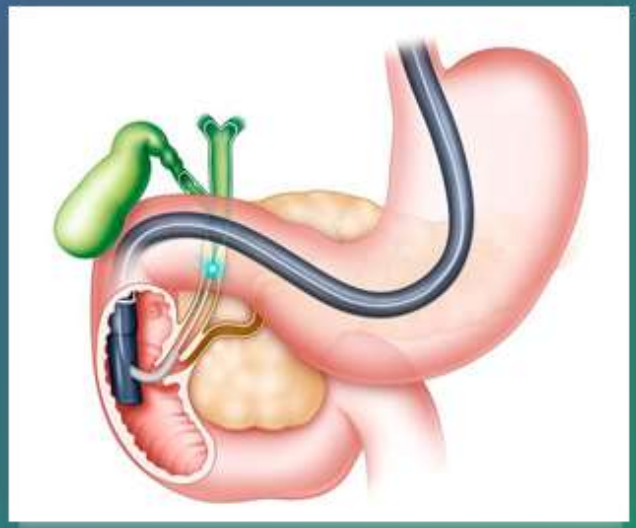

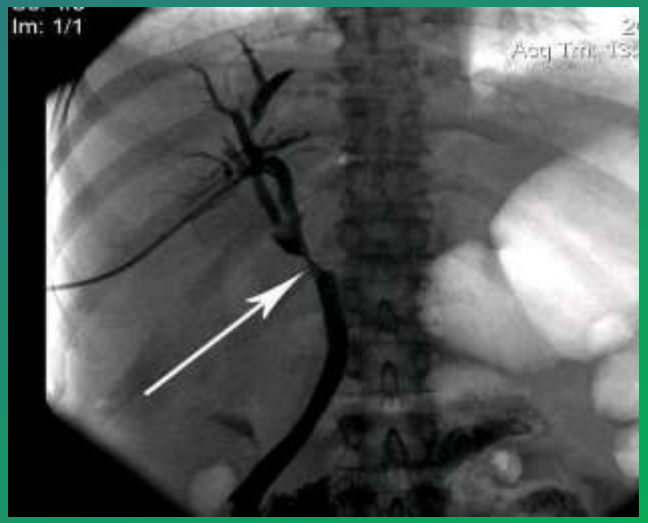

# ИНСТРУМЕНТАЛЬНОЕ ОБЕСПЕЧЕНИЕ – НАБОР ДЛЯ БИЛИАРНОГО СТЕНТИРОВАНИЯ

1. дуоденоскоп с инструментальным каналом
2. стандартный катетер для канюляции с рентгенконтрастной меткой
3. сфинктеротом
4. универсальный катетер
5. расширяющиеся катетеры различных диаметров
6. дилатационный катетер с водонаполняемым баллоном
7. струны-проводники
8. направляющий катетер-проводник (6-Fr, длиной 320 см) с рентгенконтрастными кольцами и метками для определения протяженности стриктуры
9. билиарный стент
10. толкатель для стента
11. устройство для раскрытия стента (при необходимости )

# ОПЕРАТИВНАЯ ТЕХНИКА

1. Стандартно выполняется катетерная канюляция большого дуоденального сосочка
2. В просвет протока выше зоны сужения/стриктуры вводится струна-проводник
3. По струне-проводнику в зону сужения/стриктуры поводится доставочное устройство, содержащее сложенный саморасширяющийся стент
4. Выполняется позиционирование стента под эндоскопическим и рентгенологическим контролем
5. Производится стягивание внешней оболочки доставочного устройства, после чего стент занимает свое окончательное положение и принимает первоначальную форму (расширяется)
6. Струна-проводник и доставочное устройство извлекаются под эндоскопическим контролем

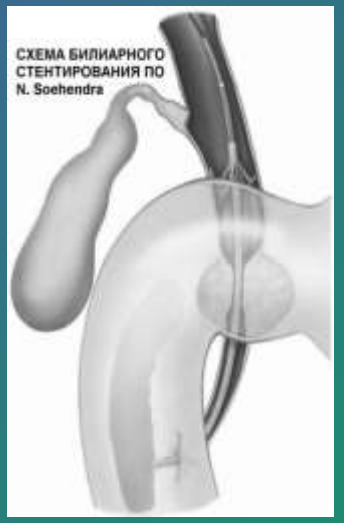




# КРИТЕРИИ ПРАВИЛЬНОГО РАСПОЛОЖЕНИЯ СТЕНТА

1. поступление желчи в просвет двенадцатиперстной кишки по данным дуоденоскопии

2. наличие и скорость сброса контраста из желчных протоков по данным рентгеноскопии



# РЕЗУЛЬТАТЫ

1. Устранение нарушения пассажа желчи в зависимости от уровня сужения/стриктуры - в 80% - 92% случаев.
2. Осложнения эндоскопического билиарного стентирования - в 7% - 12% случаев

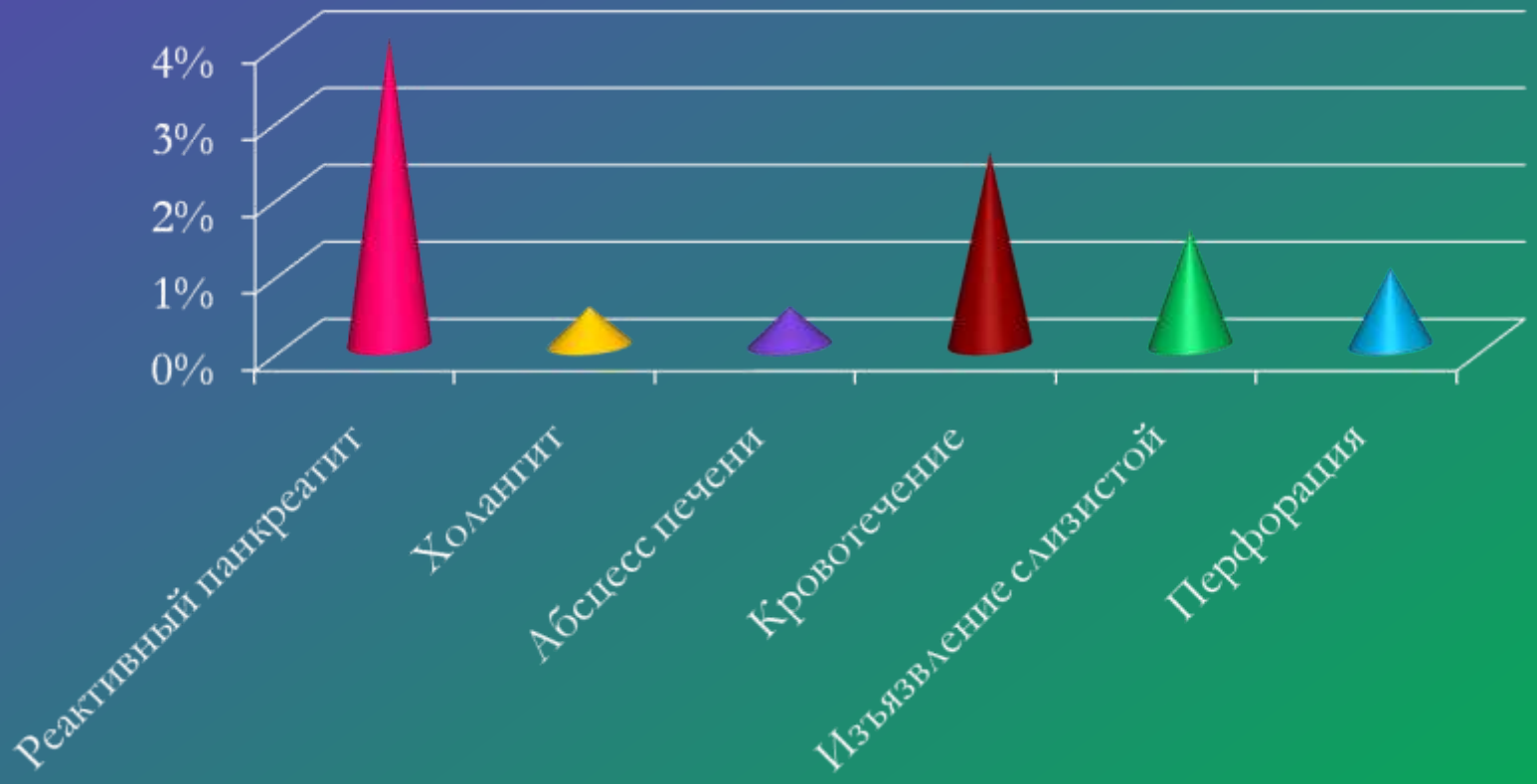

# ЭНДОСКОПИЧЕСКОЕ ЛИГИРОВАНИЕ ВЕН ПИЩЕВДА И ЖЕЛУДКА

**Кровотечение**
**из варикозно расширенных вен пищевода:**
завершающее звено в последовательности осложнений цирроза печени, за которыми следует сброс крови по путям коллатерального кровообращения,
в т.ч. прогрессирующее расширение вен пищевода,
с последующим их разрывом.

**Местное эндоскопическое лечение:**
**эффективный подход к предупреждению гастроэзофагеальных кровотечений портального генеза**



# РИСКИ ПРИ ВАРИКОЗНО РАСШИРЕНЫХ ВЕНАХ ПИЩЕВОДА И ЖЕЛУДКА

1. Варикозно расширенные вены (ВРВ) пищевода выявляются у **30-40 %** больных компенсированным циррозом печени и у **60%** - с декомпенсированным, на момент его диагностики
2. Частота кровотечений из варикозно расширенных вен пищевода у больных с циррозом печени составляет в среднем **4%** в год.
3. Риск увеличивается **до 15%** у пациентов с венами средних и крупных размеров
4. Несмотря на достижения последних десятилетий, кровотечения из ВРВ пищевода и желудка сопровождаются смертностью в **10-20%** в течение 6 недель

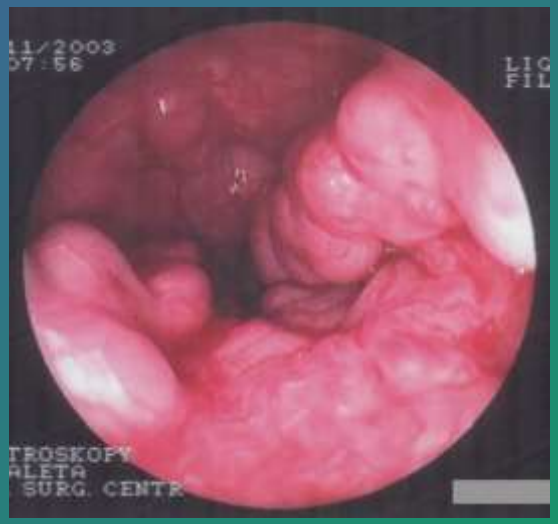



# ПОКАЗАНИЯ И ОСОБЕННОСТИ ЭНДОСКОПИЧЕСКОГО ЛИГИРОВАНИЯ

1. Профилактика первого эпизода кровотечения (первичная профилактика)
2. Профилактика рецидива кровотечения (вторичная профилактика) из варикозно расширенных вен пищевода
3. Наличие ВРВ пищевода у ранее оперированных больных или после эндоскопического склерозирования вен кардиального отдела желудка
4. Невозможность лигирования вен фундального отдела желудка
5. Опасность эндоскопического лигирования при профузном кровотечении
6. Невозможность эндоскопического лигирования вен малого диаметра

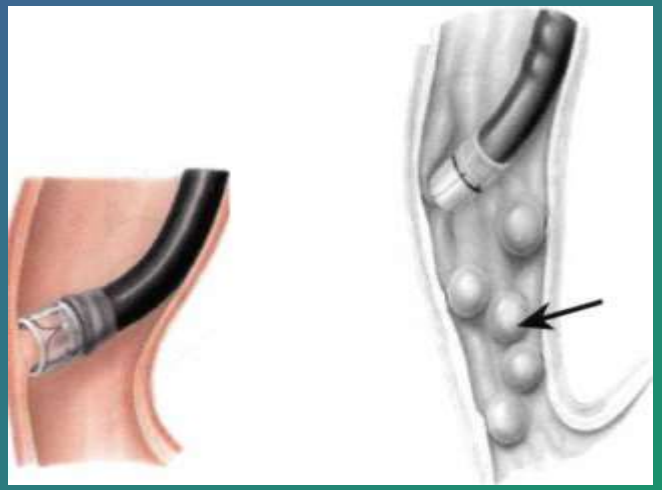

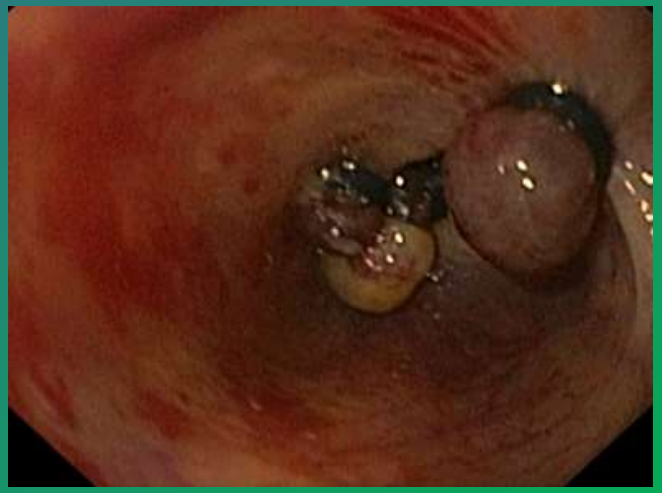

# ИНСТРУМЕНТАЛЬНОЕ ОБЕСПЕЧЕНИЕ ДЛЯ ЛИГИРОВАНИИ ВРВ ПИЩЕВОДА

Для выполнения эндоскопического лигирования ВРВ пищевода используется устройство по Z.A. Saeed с набором из 6 - 10 латексных колец (Многозарядный эндоскопический лигатор фирмы Wilson-Cook)



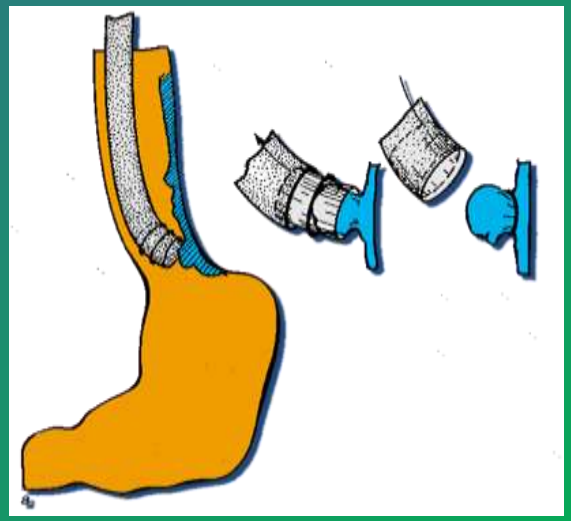

# ИНСТРУМЕНТАЛЬНОЕ ОБЕСПЕЧЕНИЕ ПРИ ЛИГИРОВАНИИ ВРВ ЖЕЛУДКА

1. Лигирующее устройство HX-21 L-1 фирмы «Olympus», в котором роль эластичного кольца играет нейлоновая петля диаметром 11 и 13 мм, которая соответствует размеру дистального колпачка

2. Лигатор состоит из рабочей части (металлической струны и собственно тяги с крючком) с блоком управления и пластиковым тубусом для проведения инструмента через канал эндоскопа

3. В наборе имеется прозрачный дистальный колпачок










# ТЕХНИКА ЛИГИРОВАНИЯ ВРВ ПИЩЕВОДА

1. Лигирование выполняют натощак с премедикацией
2. Эндоскоп с насадкой проводится через глоточное кольцо
3. После проведения эндоскопа с насадкой приступают к лигированию, при этом начинают с области эзофагокардиального перехода, выше зубчатой линии
4. Кольца накладываются по спирали, избегая наложения лигатурных колец в одной плоскости по окружности для профилактики дисфагии
5. Выбранный варикозный узел аспиратором засасывается в цилиндр и сбрасывается кольцо.
6. За сеанс, в зависимости от выраженности ВРВ, накладывается от 6 до 10 лигатур



# ОСЛОЖНЕНИЯ ЭНДОСКОПИЕЧСКОГО ЛИГИРОВАНИЯ

## ОБЩИЕ:

1. Реакция на латекс
2. Гипертермия
3. Аспирация желудочного содержимого

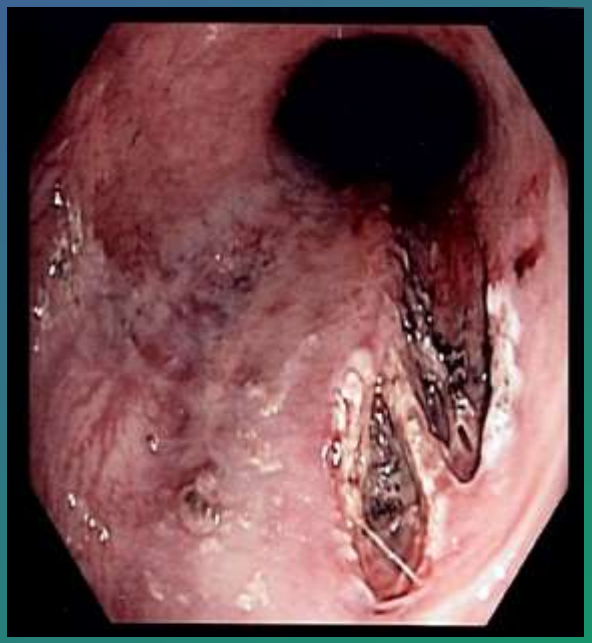

## МЕСТНЫЕ:

1. Боли за грудиной
2. Транзиторная дисфагия (1-3 сут.)
3. Изъязвления слизистой оболочки и рецидивы ЖКК
4. Перфорация пищевода
5. Стриктура пищевода
6. Образование ВРВ в фундальном отделе желудка.

# РЕЗУЛЬТАТЫ

**1. Хороший результат (в среднем у 37% больных):**

- отсутствие рецидива гастроэзофагеальных кровотечений
- достижение полной эрадикации варикозных вен пищевода
- нет клинических и эндоскопических признаков васкулопатии и гастропатии

**2. Удовлетворительный результат (в среднем у 43%больных):**

- отсутствие рецидива кровотечений или имеются небольшие геморрагии, клинически проявляющиеся в виде черного стула без значительного снижения гемоглобина
- уменьшение степени варикоза, но сохранение ВРВ 1-2 степени без угрозы рецидива кровотечения
- наличие признаков васкулопатии и гастропатии лёгкой степени

**3. Неудовлетворительный результат (в среднем у 20% больных):**

-наличие ВРВ пищевода 3 степени, с рецидивом кровотечения
- появление больших варикозных узлов в желудке
- васкулопатия и гастропатия тяжёлой степени

# ЗАКЛЮЧЕНИЕ

Эндоскопические паллиативные методики при заболеваниях органов желудочно-кишечного тракта являются методологически и технически обоснованными, позволяют добиться длительного сохранения и/или восстановления функций отдельных органов, повысить качество и продолжительность жизни пациентов, снизить частоту осложнений при выполнении манипуляций, оптимизировать экономическую составляющую лечебного процесса

# СПАСИБО
# ЗА ВНИМАНИЕ