Возможности клеточной иммунотерапии в онкологии

Зав. отделением клинической иммунологии МРНЦ им. А.Ф. Цыба – филиал ФГБУ « НМИЦ радиологии» Минздрава России
Доктор наук Людмила Юрьевна Гривцова
grivtsova@mail.ru

Самара, февраль 2026

ОСНОВНЫЕ ЭФФЕКТОРЫ ПРОТИВОПУХОЛЕВОЙ ЗАЩИТЫ

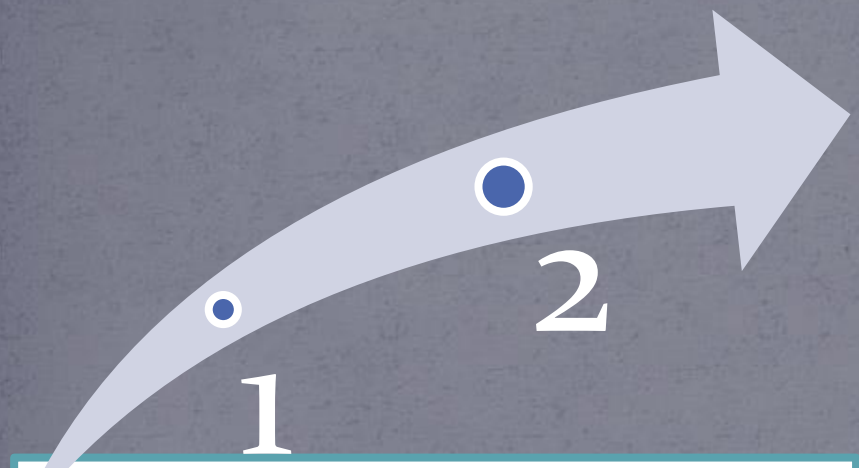

Адоптивная ИТ

NK-клетки
Т-цитотоксические
Лимфоциты
Дендритные клетки
В-клетки

Механизмы иммуноредактирования опухоли

- Повышение иммуногенности опухоли
  и отмена иммуносупрессии (ингибиторы контрольных точек иммунитета)
- 2. Индукция гибели иммунногенных опухолевых клеток
- 3. Усиление формирования иммунологического синапса (усиление презентации и адъювантности антигенов и стимуляция основных функций иммунокомпетентных клеток)

Иммунотерапевтические стратегии

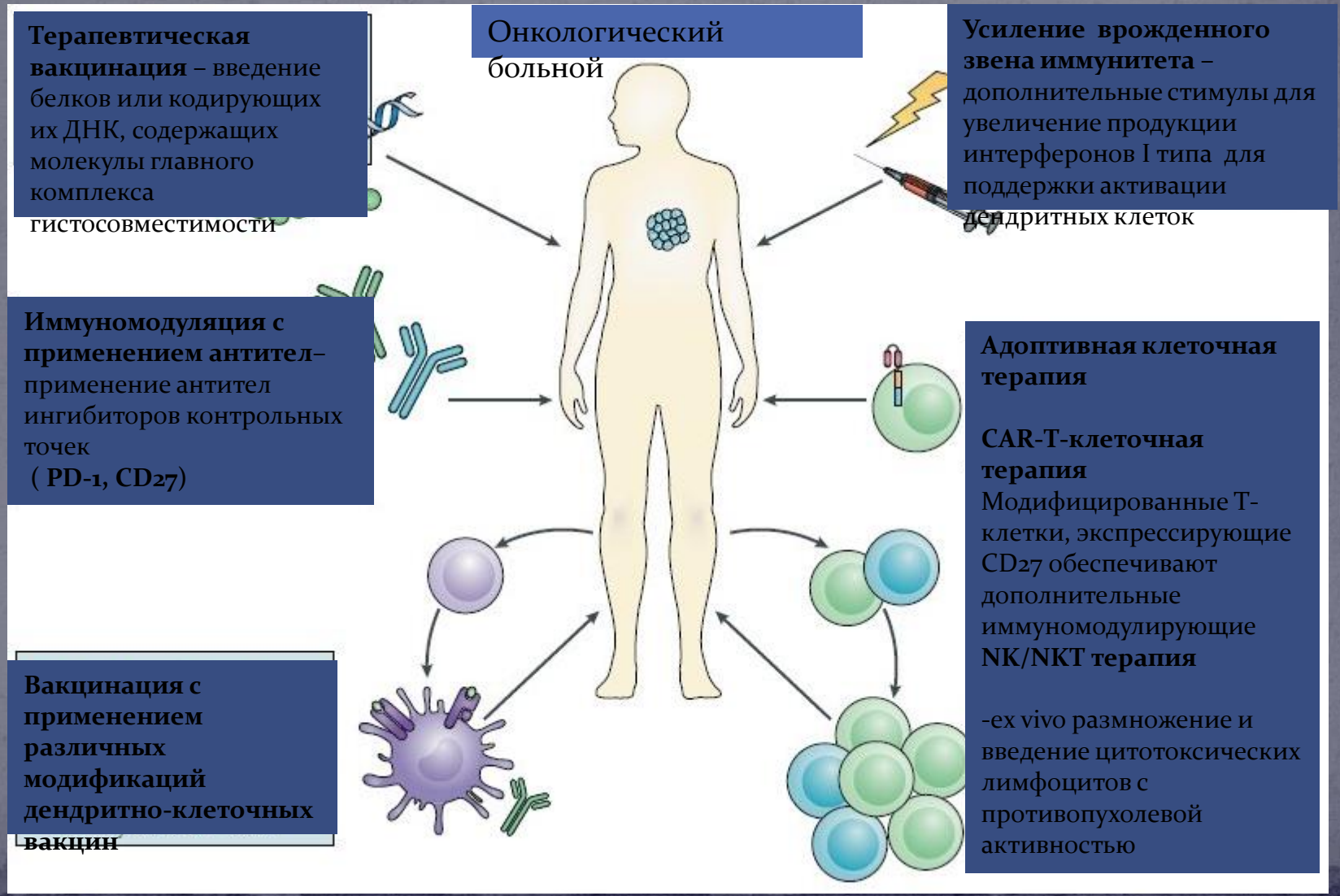

Адоптивная иммунотерапия (АИТ)- клеточная терапия *in vitro* активированными лимфоцитами Т-клетки, NK/T-клетки, NK-клетки

Специфическая адоптивная ИТ – клетки больного получают готовую АГ-специфическую информацию от клеток донора – перенос реакции гиперчувствительности замедленного типа – стимуляция иммуногенности и усиление антитело-зависимой цитотоксичности – разрушение клеток опухоли

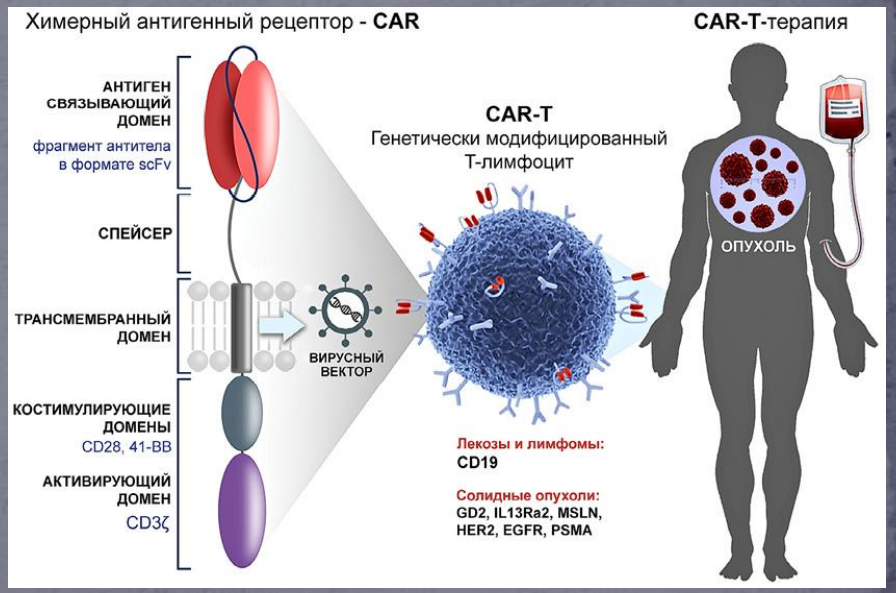

NK-клетки

АДОПТИВНАЯ ИММУНОТЕРАПИЯ NK-КЛЕТКАМИ

Естественные (или натуральные) киллеры, NK-клетки (англ. Natural killer (NK) cells), — тип цитотоксических лимфоцитов, участвующих в работе врождённого иммунитета

NK-клетки, как не модифицированные, так и измененные генной инженерией, показывают многообещающие результаты в ранних клинических исследованиях имеют высокий профиль безопасности, без существенных нежелательных явлений, зачастую сопровождающих терапию CAR T

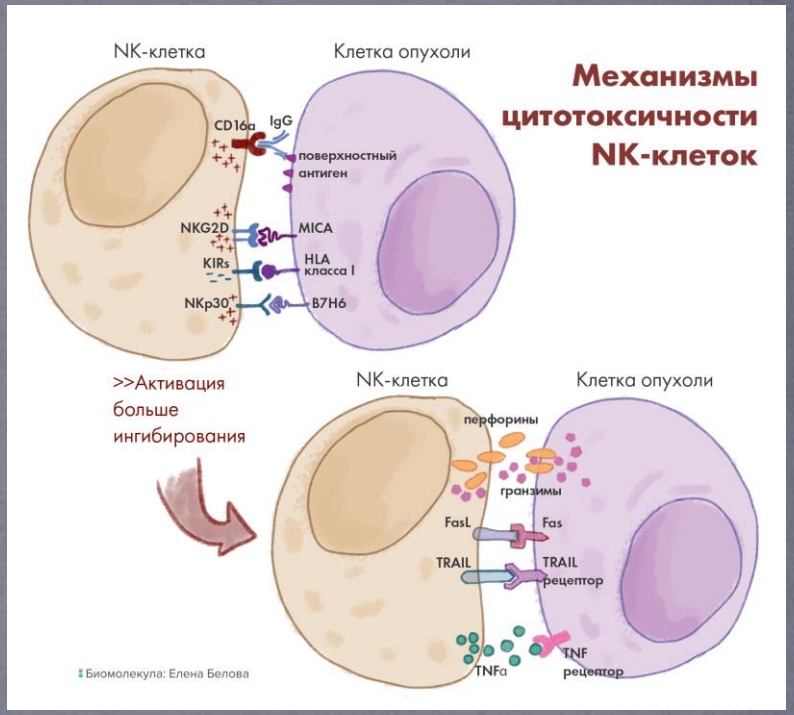

АЛЛОРЕАКТИВНОСТЬ

Специфическая адоптивная иммунотерапия

- Наибольший эффект может быть достигнут при комбинации с адоптивной стимулирующей иммунотерапией- применение препаратов иммуномодуляторов -препараты гормонов тимуса (тимозин, тималин) или иммуноадъюванты (азоксимера бромид)

Адоптивная иммунотерапия (АИТ) МРНЦ им. А.Ф. Цыба

- С 2013 года – аутологичные in vitro цитокин-активированные лимфоциты в сочетании с адоптивной стимулирующей иммунотерапией
- С 2018 года – аллогенные (донорские) цитокин-активированные лимфоциты в сочетании с адоптивной стимулирующей иммунотерапией

Методология

- **Аутологичные/донорские лимфоциты** активируются цитокинами
- наращиваются in vivo и вводятся **малыми дозами** в количестве от 2 до 10 млн клеток вводится пациенту паравертебрально внутрикожно в 2-4 точки.

- **Лечение курсовое. 1 Курс лечения 5-7 дней. Повторяется исходя из особенностей конкретного больного**
- **Эффективны в качестве иммунореабилирующего средства пред расширенными операциями и между курсами химиотерапии**
- **Обладают противоопухолевым эффектом**

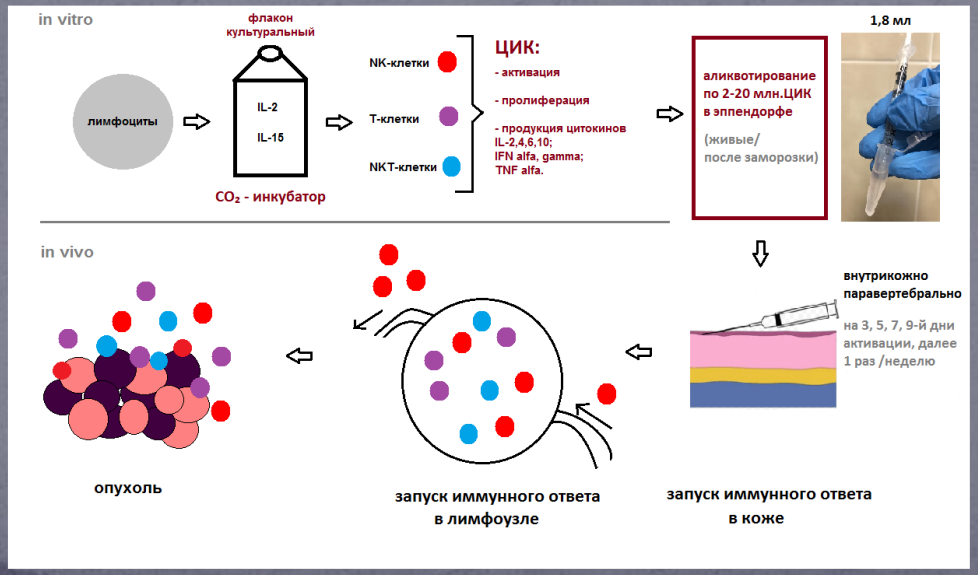

АДОПТИВНАЯ ИММУНОТЕРАПИЯ NK-КЛЕТКАМИ В ФГБУ «НМИЦ радиологии»

Показания к применению:
Меланома, рак поджелудочной железы, колоректальный рак, рак пищевода, рак простаты, рак молочной железы, рак головы и шеи



Лечение
Лечение курсовое. Курс лечения составляет 10 дней.
Культуры NK-клеток вводят пациенту малыми дозами паравертебрально внутрикожно в 2-4 точки в количестве **10 млн клеток.**

Получение культур NK-клеток
Процедура получения активированных клеток иммунной системы включает в себя следующие этапы:
- У больного/донора забирается венозная периферическая кровь;
- Из периферической крови в стерильных условиях выделяют мононуклеарные клетки;
- Клетки помещают в питательную среду с добавлением IL-2 и IL-15 и культивируют в течение 14 дней в CO2 инкубаторе

Применяется в МРНЦ с 2010 года. Безопасность подтверждена в ходе клинических исследований у 360 пациентов (может назначаться детям при аллергопатологии)

Меланома кожи и слизистых III c/d, IV стадий, возможности лекарственной терапии исчерпаны

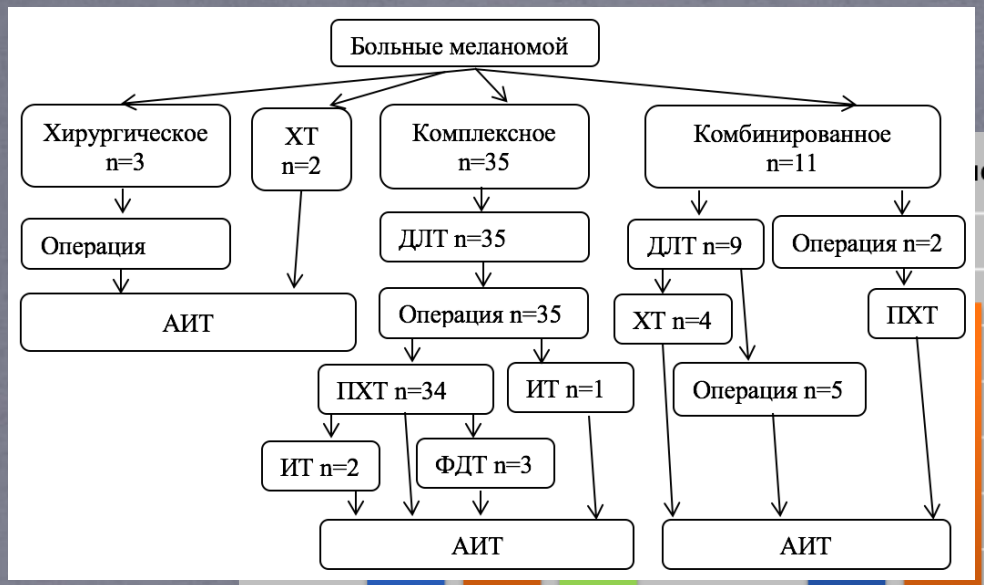

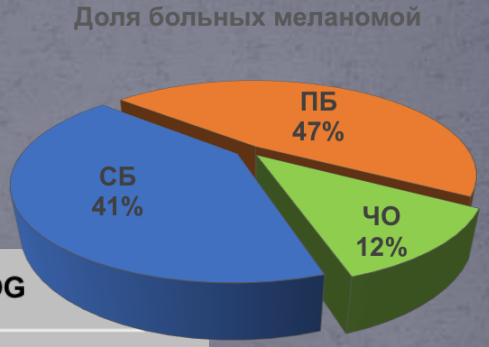

ЧО – частичный ответ,
СБ – стабилизация болезни,
ПБ – прогрессия болезни

Летальность - 30%
3-летняя выживаемость - 54%
5-летняя выживаемость 17%)

Суммарно было проведено 215 курсов АИТ.

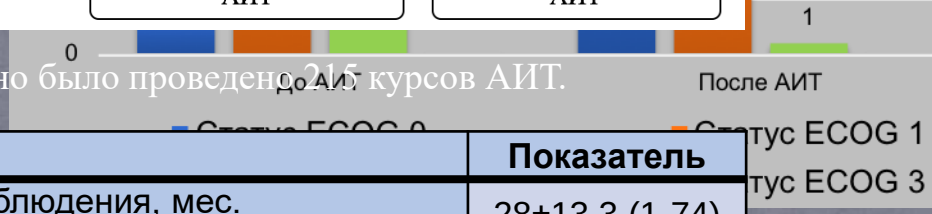

Характеристика	Показатель
Среднее время наблюдения, мес.	28±13,3 (1-74)
Медиана времени наблюдения, мес.	24
Медиана безрецидивного периода, мес.	27 (7-69)



Абакушина Е.В., и соавт, 2016 г

Диагноз:

Меланома кожи левой ушной раковины pT3aN0M0, IIA.
Радикальное хирургическое лечение от 10.2016г

Пациентка П. 1961 г.р.

Регионарный рецидив от 12.2016, 04.2017, 06.2017

- Хирургическое лечение
- МХТ Дакарбазином

Продолженный рост от 08.2017

- ФДТ

Прогрессирование от 09.2017 (mts в L3, 8 ребро слева)

- ДЛТ на область L3, боковой отрезок 8 ребра слева СОД 24ГР

Продолженный рост от 11.2017, 12.2017

- ФДТ
- Хирургическое лечение

Е.А. Быкова и соавт.

Пациентка П. 1961 г.р.

Прогрессирование от 04.2018 (mts в S3 левого легкого)

- ДЛТ на область L3 СОД 28 Гр, Th1 и образования S3 левого легкого СОД 32Гр
- Терапия PD1-пембролизумаб с 05.2018

- Иммуноопосредованный пульмонит 2ст от 09.2018
- Левосторонняя очаговая пневмония

от 09.2018, 10.2018,11.2018

- Терапия PD1-пембролизумаб 01.2019

Прогрессирование от 02.2019 (mts обоих легких, Th2)

- Курс ХТ Карбоплатин + Паклитаксел от 03.2019

Левосторонняя очаговая пневмония от 04.2019

Е.А. Быкова и соавт.

05.2019	07.2019	09.2019
до АИТ	через 1 мес	через 3 мес

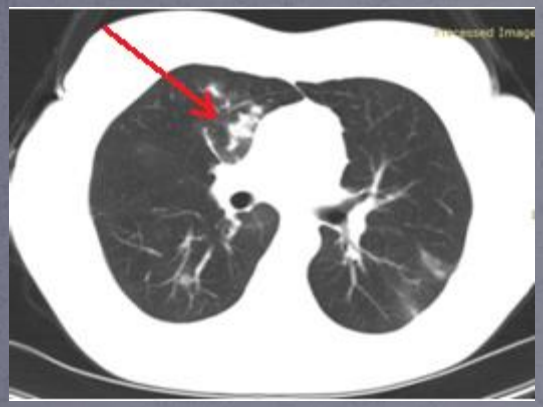


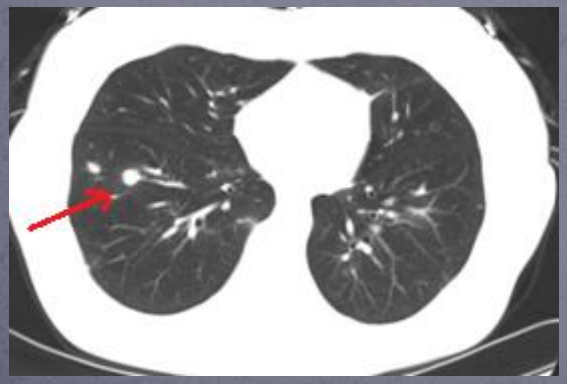



Е.А. Быкова и соавт.

Пациентка П. 1961 г.р.

06.2019

Начало Адоптивной иммунотерапии

07.2019

Введено 65 млн ЦИК

Отмена ГКС

09.2019

Введено 100 млн ЦИК

Полный ответ по таргетным очагам согласно критериям RECIST 1.1

- с момента начала терапии АИТ и отрицательной динамики прошло 6 мес. (введено 200 млн ЦИК за 109 вв.)
- реализация у пациентки АИТ позволила добиться временного контроля над заболеванием

Е.А. Быкова и соавт.

С49.8 Миксоидная экстраоссальная хондросаркома мягких тканей левого бедра. Больной Ш. 1959 г.р.

Хирургическое лечение в 2014 г.: удаление опухоли средней трети левого бедра, пластика местными тканями. Рецидив от декабря 2015 г. Удаление рецидивной опухоли в области мягких тканей левого бедра. Рецидив от марта 2016 г. Иссечение опухоли мягких тканей левого бедра с пластикой мягкими тканями. Рецидив от декабря 2016 г. Хирургическое лечение - иссечение рецидивной опухоли. Рецидив от сентября 2017 г. Хирургическое лечение: экзартикуляция левого бедра. Прогрессирование от июля 2019 г., метастазы в левую орбиту, мягкие ткани передней грудной стенки, подвздошный лимфатический узел слева.. Таргетная терапия - Пазопаниб с 23.09.19. Курс протонной терапии на образование параорбитальной области слева, СОД 54 изоГр. (EQD2=64,8 Гр). (03.10.19 - 31.10.19)., pTXN1M1GX, стадия не уст., II кл. группа - курс дистанционной лучевой терапии на область метастаза мягких тканей передней грудной стенки РОД 3Гр, СОД 54Гр.

Параллельно с 18.11.19г. начата иммунотерапия цитотоксическими лимфоцитами. Проведено 5 курсов (123 млн. клеток)

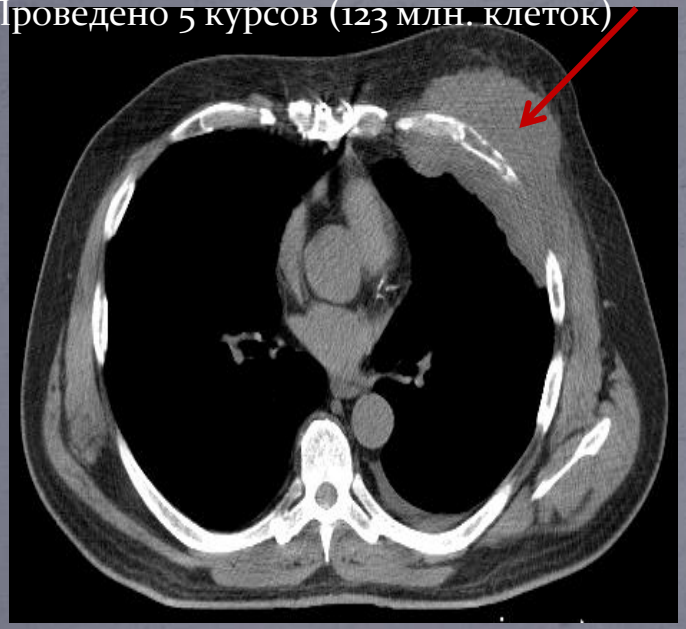

КТ 01.11.19г. увеличение в размерах мягкотканого образования передней грудной стенки слева в проекции передних отрезков 4,5 ребер слева до 160х70х100мм.

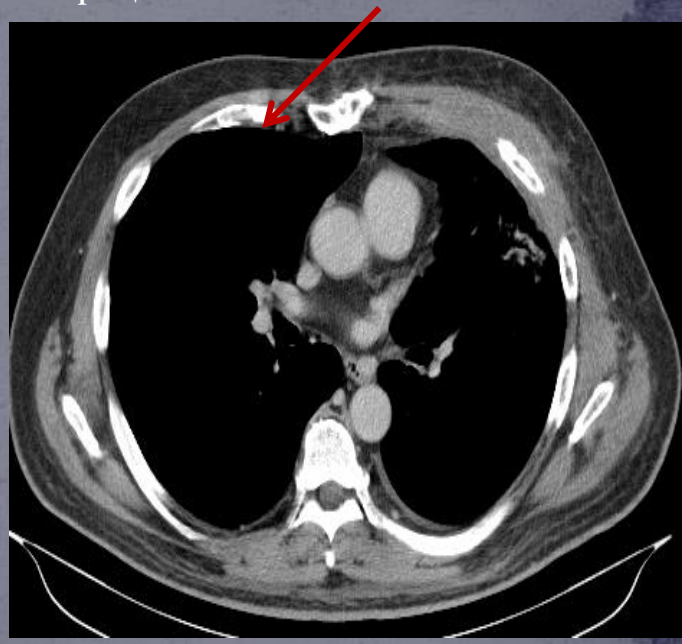

КТ 07.02.19г. полная регрессия ранее описанного опухолевого образования в мягких тканях левой половины передней грудной клетки.

Пациент М.В.А., 73 года, II (B)Rh+

- Очаговые образования поджелудочной железы и печени
- В анамнезе (7 лет назад – увеальная меланома)
- Маркеры: СА 125 – 12,6
- СА19-9 – 26,8
- СА72-4—1,2
- РЭА – 1,86
- S 100- 0,022
- АФП – 1,2

- **Морфологическое и ИГХ исследование** материала пункционной биопсии очагов поджелудочной железы:
- Фрагмент опухоли солидного строения из крупных клеток с широкой цитоплазмой и крупным ядром, присутствую гигантские многоядерные клетки
- Виментин- диффузно ярко, панцитокератины – единичные клетки АГ+,
- melan A, HMB 45, S100- отрицательно

- ***ПММО, РАК ПОДЖЕЛУДОЧНОЙ ЖЕЛЕЗЫ pT4NoMo, стадия III, II кл. группа , УВЕАЛЬНАЯ МЕЛАНОМА***

План лечения

- Пациент от химиотерапии отказался
- Предложена адоптивная ИТ, цитокин-активированными лимфоцитами по методике Центра
- 16.09.2019-25.09.2019 – курс АИТ, ежедневно пк, парвертебрально – вводилось 2 мл препарата цитоки-активированных лимфоцитов
- На первое введение – гиперемия местно +0.5 см. общей реакции нет
- При контрольном иммунологическом исследовании крови перед проведением курса АИТ выявлен незначительный лейкоцитоз крови, проведено иммунологическое исследование.

Пациент М. 1946 г.р.

09.2019	11.2019	01.2020
Начата в монорежиме АИТ	Введено 37 млн ЦИК	Всего введено 59 млн ЦИК

- стабилизация согласно критериям RECIST 1.1
- реализация у пациента лишь одной АИТ позволяет контролировать заболевание уже на протяжении 9 мес!!!
- с момента начала терапии АИТ и до н.в. всего введено 72 млн ЦИК за 24 вв.

Пациент М. 1946 г.р.

09.2019	11.2019	01.2020
до АИТ	через 2 мес	через 4 мес

в теле и хвосте поджелудочной железы кистозно-солидное образование размером		
68 x 53 x 55 мм	**65 x 39 x 47 мм**	**62 x 35 x 43 мм**
множественные образования в печени вторичного характера		
без динамики	**без динамики**	**без динамики**

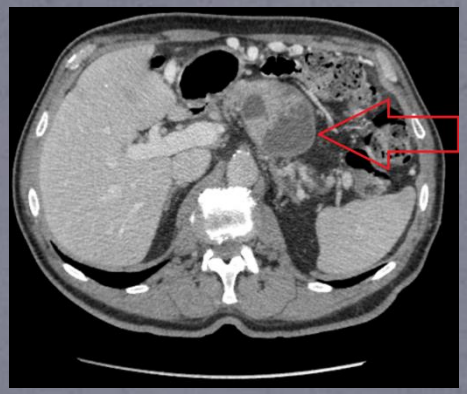

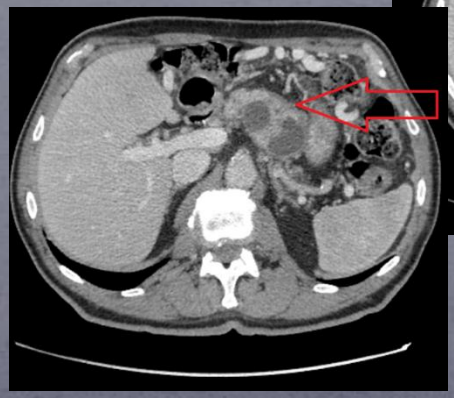

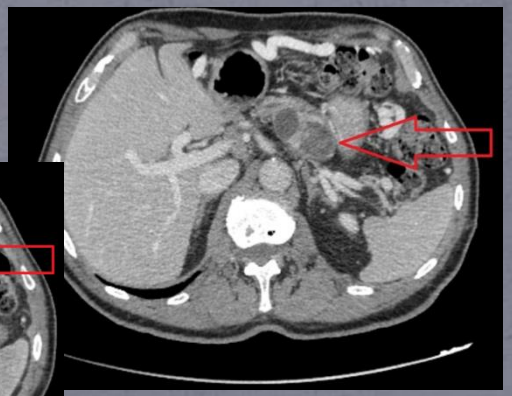

Follow-up

- Поддерживающий курс АИТ по настоящее время (1 раз в неделю по 2 млн кл)- до апреля 2021 года
- По данным контрольных обследований – стабилизация болезни

СПЕЦИФИЧЕСКИЙ ЭФФЕКТ ИММУНОТЕРАПИИ СПОСОБЫ УСИЛЕНИЯ

- УМЕНЬШЕНИЕ ОБЪЕМА ОПУХОЛИ
- ЧЕТКОЕ ПОНИМАНИЕ ЦЕЛЕВОЙ ПОПУЛЯЦИИ ВОЗДЕЙСТВИЯ ИММУНОТЕРАПИИ
- КОМПЛЕКСНОЕ ЛЕЧЕНИЕ:
- Ингибиторы иммунных контрольных точек + таргетная терапия
- ИИКТ+ химиотераия
- ИИКТ + клеточная терапия
- Иммунотерапия ранних стадий

Иммунотерапия является одним из наиболее перспективных методов профилактики осложнений терапии и отдельным методом терапии злокачественных заболеваний

2. Иммунореабилитация

Адоптивная клеточная Иммутерапия + иммунокорректоры

- Улучшение общего состояния пациента
- Возможность проведения химиотерапии в полном объеме без редукции дозы, снижения тяжести побочных явлений химиотерапии, нет необходимости в увеличение межкурсовых интервалов.

- АДОПТИВНАЯ ИММУНОТЕРАПИЯ :
- ХОРОШО ПЕРЕНОСИМА, БЕЗОПАСНА, НЕ ВЫЗЫВАЕТ ПОБОЧНЫХ ЯВАЛЕНИЙ и НЕЖЕЛАТЕЛЬНЫХ РЕАКЦИЙ
- УЛУЧШАЕТ КАЧЕСТВО ЖИЗНИ БОЛЬНОГО
- РЕАЛИЗУЕТСЯ НА ЛЮБОМ ЭТАПЕ ЛЕЧЕНИЯ
- ОКАЗЫВАЕТ СИСТЕМНЫЙ ЭФФЕКТ
- СНИЖАЕТ ТОКСИЧНОСТЬ ХИМИОТЕРАПИИ

- Эффект адоптивной иммунотерапии проявился как в объективном ответе на лечение так и в стабилизации заболевания у онкологических больных с различными нозологическихми формами

- представляется актуальным добавление АИТ на более ранних этапах лечения больных злокачественными новообразованиями, возможно, в составе адъювантного лечения

Патенты РФ в рамках проведенного исследования и регистрация новой медицинской технологии



РОССИЙСКАЯ ФЕДЕРАЦИЯ

ПАТЕНТ

НА ИЗОБРЕТЕНИЕ

№ 2596505

СПОСОБ ЛЕЧЕНИЯ ОНКОЛОГИЧЕСКИХ БОЛЬНЫХ ЦИТОТОКСИЧЕСКИМИ ЛИМФОЦИТАМИ

Патентообладатель(ли): *Федеральное государственное бюджетное учреждение "Национальный медицинский исследовательский радиологический центр" Министерства здравоохранения Российской Федерации (ФГБУ "НМИРЦ" Минздрава России) (RU)*

Автор(ы): *см. на обороте*

Заявка № 2015126282

Приоритет изобретения 02 июля 2015 г.

Зарегистрировано в Государственном реестре изобретений Российской Федерации 10 августа 2016 г.

Срок действия патента истекает 02 июля 2035 г.

Руководитель Федеральной службы по интеллектуальной собственности



РОССИЙСКАЯ ФЕДЕРАЦИЯ

ПАТЕНТ

НА ИЗОБРЕТЕНИЕ

№ 2603079

СПОСОБ АКТИВАЦИИ ЦИТОТОКСИЧЕСКИХ ЛИМФОЦИТОВ ЧЕЛОВЕКА

Патентообладатель(ли): *Федеральное государственное бюджетное учреждение "Национальный медицинский исследовательский радиологический центр" Министерства здравоохранения Российской Федерации (ФГБУ "НМИРЦ" Минздрава России) (RU)*

Автор(ы): *см. на обороте*

Заявка № 2015109877

Приоритет изобретения 16 марта 2015 г.

Зарегистрировано в Государственном реестре изобретений Российской Федерации 28 ноября 2016 г.

Срок действия патента истекает 16 марта 2035 г.

Руководитель Федеральной службы по интеллектуальной собственности



Московский научно-исследовательский онкологический институт имени П.А. Герцена –
филиал Федерального государственного бюджетного учреждения «Национальный медицинский исследовательский радиологический центр» Министерства здравоохранения Российской Федерации

АДОПТИВНАЯ ИММУНОТЕРАПИЯ ОНКОЛОГИЧЕСКИХ БОЛЬНЫХ АКТИВИРОВАННЫМИ ЦИТОТОКСИЧЕСКИМИ ЛИМФОЦИТАМИ

Новая медицинская технология

Москва 2018

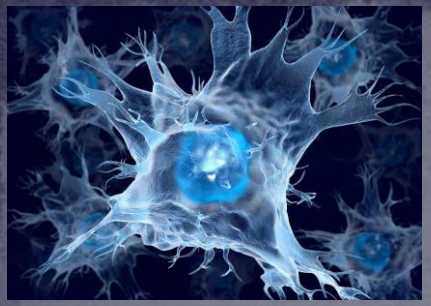

Дендритно-клеточные вакцины

- НМИЦ онкологии им. Н.Н. Блохина (Г. З. Чкадуа) – МРНЦ им. А.Ф. Цыба (А.А. Мельникова, Л.Ю. Гривцова)





Рак н/3 желудка IIIB ст., ycT4aN2M0, Состояние в процессе ПХТ 8 курсов по схеме FLOT. Далее 2 линия XT FOLFIRI + рамуцирумаб. Прогрессирование - мтс . 10.24 – 11.25. стабилизация.

Рак н/з желудка IIIB ст., ycT4aN2M0, Состояние в процессе ПХТ 8 курсов по схеме FLOT. Далее 2 линия XT FOLFIRI + рамуцирумаб. Прогрессирование - мтс .

10.24 – 11.25. стабилизация.



Контакты
8484-399-33-71
grivtsova@mail.ru
Воробьева Юлия Дмитриевна
КПО

СПАСИБО ЗА ВНИМАНИЕ!!!