Всероссийская научно-практическая конференция
«Лекарственная терапия и инструментальные методы в паллиативной медицине»

Роль эндоваскулярных технологий в паллиативной помощи при онкопатологии

БУЗ ВО «Воронежский областной клинический онкологический диспансер»

И.П.Мошуров, Т.М.Золотых, М.С.Ольшанский, А.Ю.Шкляров, Ю.А.Шаврина

г.Москва, 11 сентября 2019г.

Преимущества интервенционных радиологических вмешательств

- ✓ **Малая инвазивность**
- ✓ **Селективность воздействия**
- ✓ **Низкое число осложнений**
- ✓ **Возможность многократного применения без повышения риска**
- ✓ **Возможность комбинированного и сочетанного лечения**
- ✓ **Повышение эффективности противоопухолевого воздействия**
- ✓ **Возможность выполнения у пожилых и ослабленных пациентов**
- ✓ **Отсутствие необходимости в общей анестезии**
- ✓ **Более короткие сроки госпитализации**

Что мы используем для лечения

1. Ангиографы:

«Siemens» Angiostar Plus
Artis Zee MP

«General Elektric» Innova 3100

«Toshiba» Infinix

2. Катетеры:

«Cordis»

«Cook»

«Terumo»

3. Эмболы, спирали:

«Boston Scientific»

«Cook»

«Terumo»

4. контраст

Bayer (Schering)

GE (Nykomed)

Конфликта интересов мы не имеем

Эндоваскулярная эмболотерапия с целью гемостаза при кровотечениях из опухоли

Yorkshire Palliative Medicine Clinical Guidelines Group Guidelines on the management of bleeding for palliative care patients with cancer
November 2008

Authors: Dr Bill Hulme and Dr Sarah Wilcox,
on behalf of the Yorkshire Palliative Medicine Clinical Guidelines Group.

Overall objective: To provide evidence-based guidance for the management of bleeding in cancer patients within specialist palliative care.

- **2.3 Vascular Radiology**

Намеренная окклюзия артерий (эмболизация) как с помощью частиц (например полвинилалкоголя), механических устройств (например - спиралей), так и жидкостями (например – клей, алкоголь) может использоваться в качестве паллиативного лечения для контроля кровотечения, боли, уменьшения объёма опухоли и снижения уровня гормонов при гормон-продуцирующих опухолях (Oxford Textbook of Palliative Medicine p283). Эмболотерапия используется для лечения кровотечений при многих опухолях самой различной локализации, часто с превосходными результатами. Существуют факторы потенциально лимитирующие эмболотерапию, такие как локализация и распространенность опухолевой инфильтрации, невозможность селективной катетеризации сосудов идущих к опухоли, риск потенциального повреждения самого органа и.т.п. Это часто требует индивидульаного подхода к пациенту и тщательного обсуждения проблем пациента сосудистым интервенционным радиологом с самим пациентом.

Эмболизация ветвей верхнечелюстной артерии

Больной Я., 1965г.р. Диагноз: Рак правой верхней челюсти, ст. II T2N0M0, состояние после гайморотомии, носовое кровотечение, состояние после 3-х попыток задней тампонады носа



до лечения





после суперселективной эмболотерапии

Эмболизация язычной артерии

Больной П., 1947г.р. Диагноз: Рак ротоглотки ст. IV, T2N2M0, после химиолучевого лечения в 2013г СОД 70Гр , после операции Крайла справа (октябрь 2013г), рецидив, 2 курса системной ПХТ (цисплатин + 5-ФУ) (октябрь, ноябрь 2013г), прогрессирование, состоявшееся кровотечение из опухоли, постгеморрагическая анемия (Hb-70 г/л).



до лечения



диагностическая АГ



АГ после эмболизации

Эмболизация верхних щитовидных артерий

Больной Т., 1961 г.р. Диагноз: Рак ротоглотки ст.3. T3N1M0, кл.гр.2 (С10.2), кровотечение, состояние после селективной эмболизации левой верхней щитовидной артерии 11.03.13г.



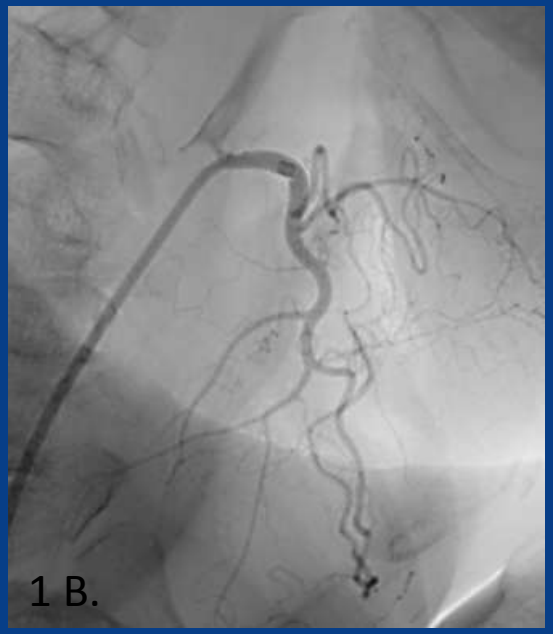

до эмболизации правой верхней щитовидной артерии 25.06.2013г

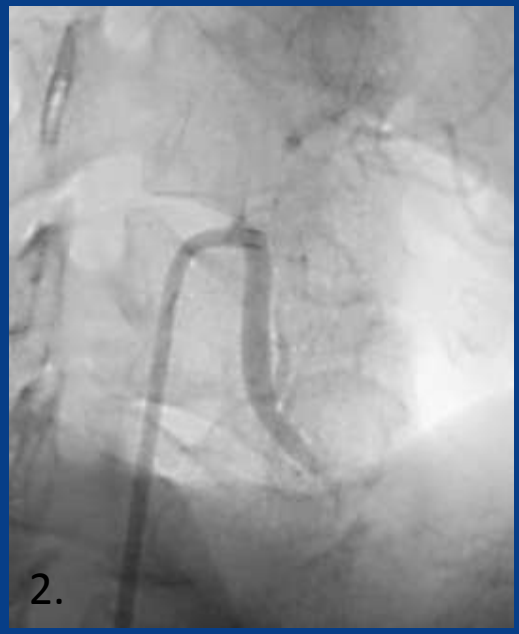

после эмболизации

Эмболизация нижней щитовидной артерии при кровотечении

Больной Т., 1961 г.р. Диагноз: Рак ротоглотки ст. 3, T3N1M0, состояние после селективной двухсторонней внутриартериальной химиоинфузии, 2-х этапов селективной эмболизации / химиоэмболизации опухолевых сосудов (11.03.13 и 25.06.13), в процессе ДГТ СОД 36Гр (16.08.13), рецидив кровотечения из опухоли.



до эмболизации левой нижней щитовидной артерии

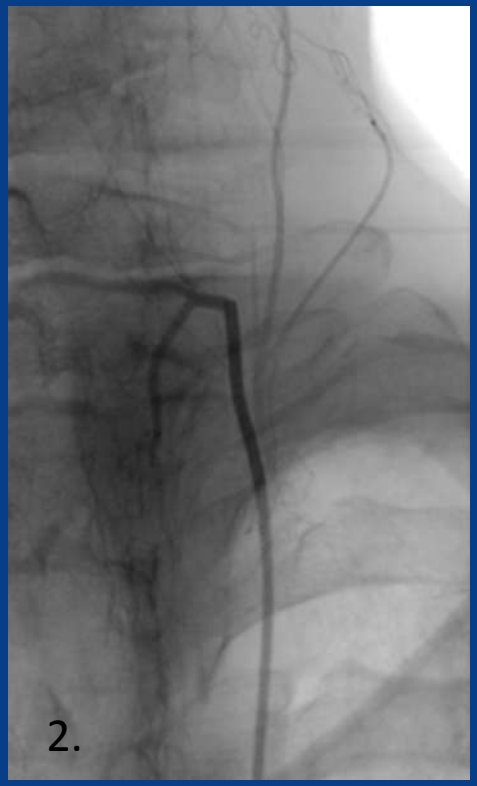

после эмболизации

Химиоэмболизация маточных артерий при ЗНО матки и кровотечениях

Пациентка М., 1957 г.р. Диагноз: Рак тела матки Ivb T3N1M1, кровотечение из половых путей, постгеморрагическая анемия

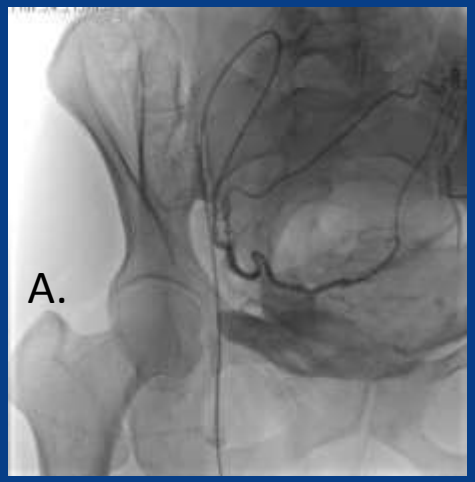

справа

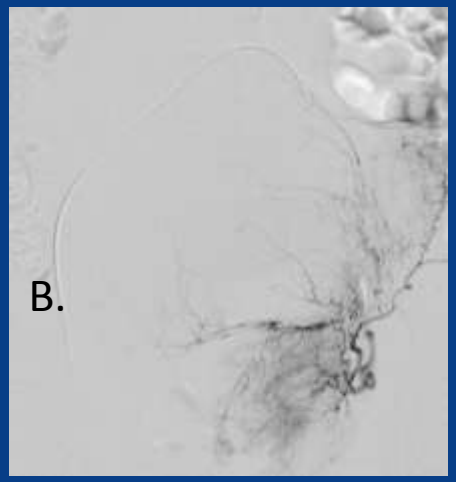

слева

до лечения

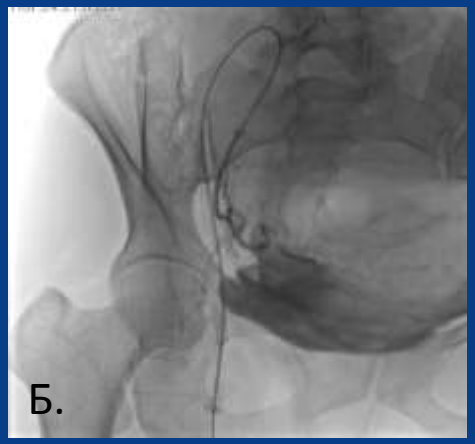



после эмболизации



This is a reprint of a Cochrane review, prepared and maintained by The Cochrane Collaboration and published in The Cochrane Library 2015, Issue 5

http://www.thecochranelibrary.com

[Intervention Review]

Palliative interventions for controlling vaginal bleeding in advanced cervical cancer

George U Eleje[1], Ahizechukwu C Eke[2], Gabriel O Igberase[3], Anthony O Igwegbe[4], Lydia I Eleje[5]

[1]Effective Care Research Unit, Department of Obstetrics and Gynaecology, Faculty of Medicine, College of Health Sciences, Nnamdi Azikiwe University, Nnewi Campus, PMB 5001, Nnewi, Nigeria. [2]Department of Obstetrics and Gynecology, Michigan State University School of Medicine/Sparrow Hospital, Lansing, Michigan, USA. [3]Obstetrics and Gynaecology, Delta State University Teaching Hospital, Oghara, Nigeria. [4]Department of Obstetrics and Gynaecology, Nnamdi Azikiwe University Teaching Hospital, Nnewi, Nigeria. [5]Measurement and Evaluation, Nnamdi Azikiwe University, Awka, Nigeria

Contact address: George U Eleje, Effective Care Research Unit, Department of Obstetrics and Gynaecology, Faculty of Medicine, College of Health Sciences, Nnamdi Azikiwe University, Nnewi Campus, PMB 5001, Nnewi, Anambra State, Nigeria. georgel21@yahoo.com.

Editorial group: Cochrane Gynaecological, Neuro-oncology and Orphan Cancer Group.
Publication status and date: New, published in Issue 5, 2015.
Review content assessed as up-to-date: 23 March 2015.

Citation: Eleje GU, Eke AC, Igberase GO, Igwegbe AO, Eleje LI. Palliative interventions for controlling vaginal bleeding in advanced cervical cancer. *Cochrane Database of Systematic Reviews* 2015, Issue 5. Art. No.: CD011000. DOI: 10.1002/14651858.CD011000.pub2.

Copyright © 2015 The Cochrane Collaboration. Published by John Wiley & Sons, Ltd.

Review question: The aim of this review was to compare tranexamic acid, vaginal packing (with or without formalin-soaked packs), interventional radiology or other interventions versus radiotherapy (high-energy x-ray) treatment to control of vaginal bleeding in cervical cancer.

Main findings: We searched the literature from 1980 to February 2014. We found no randomised controlled trials (clinical studies where people are randomly put into one of two or more treatment groups) for inclusion, so there is an absence of evidence that tranexamic acid, vaginal packing (with or without formalin-soaked packs), interventional radiology techniques or other interventions are as effective or safe as radiotherapy for palliative control of bleeding from the vagina in advanced cervical cancer. There is a need for randomised controlled trials or good-quality non-randomised comparative studies to determine the effectiveness and safety of these interventions when compared with radiotherapy in terms of symptom control, quality of life and side events.

Quality of the evidence: No studies fulfilled the inclusion criteria and so there was no good-quality evidence.

Эмболизация печеночной артерии

Больной В., 1964г.р. Диагноз: Нерезектабельное ЗНО печени (ГЦР), массивное внутрибрюшное кровотечение из распадающейся опухоли, попытка тампонады полости опухоли тахокомбом



до эмболизации

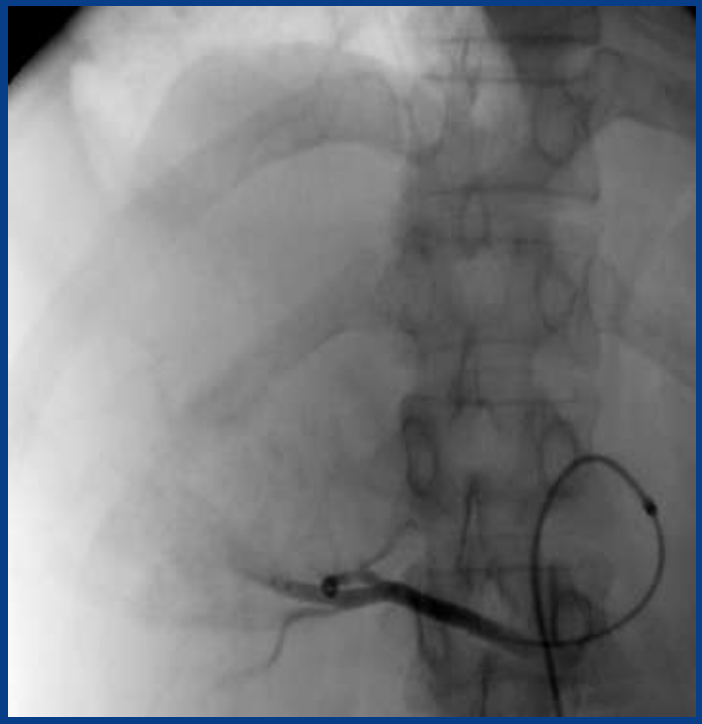

после эмболизации

Эмболизация прямокишечных и подвздошных артерий

Больной Д., 1977г.р. Диагноз: Эпителиоидная саркома мягких тканей промежности IVст. G3 T2bN1M0 после ПХТ, прогрессирование, кровотечение из опухоли

Ангиография до эмболотерапии





Эмболизация прямокишечных и внутренних подвздошных артерий

Больной Д., 1977г.р. Диагноз: Эпителиоидная саркома мягких тканей промежности IVст. G3 T2bN1M0 после ПХТ, прогрессирование, кровотечение из опухоли

после эмболотерапии

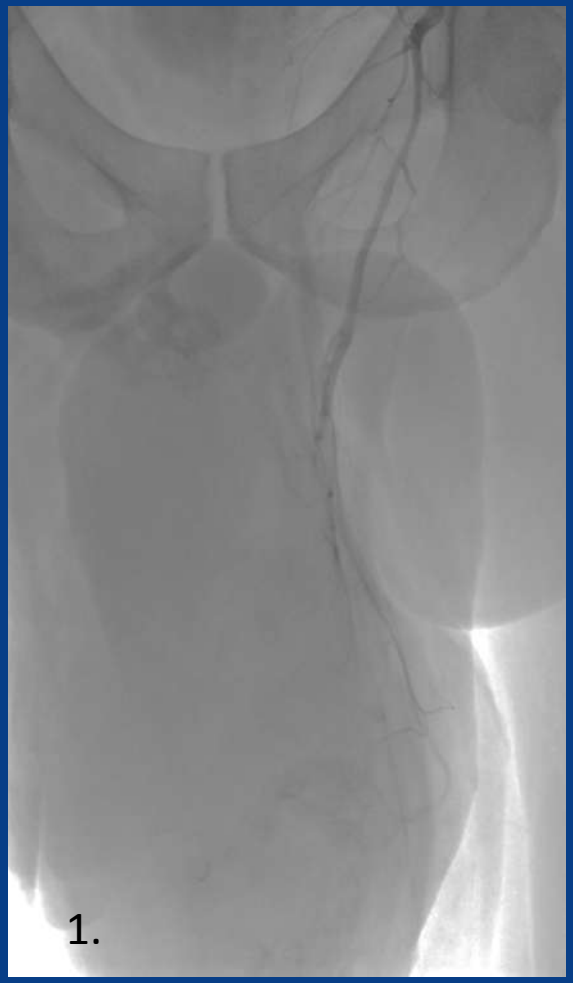

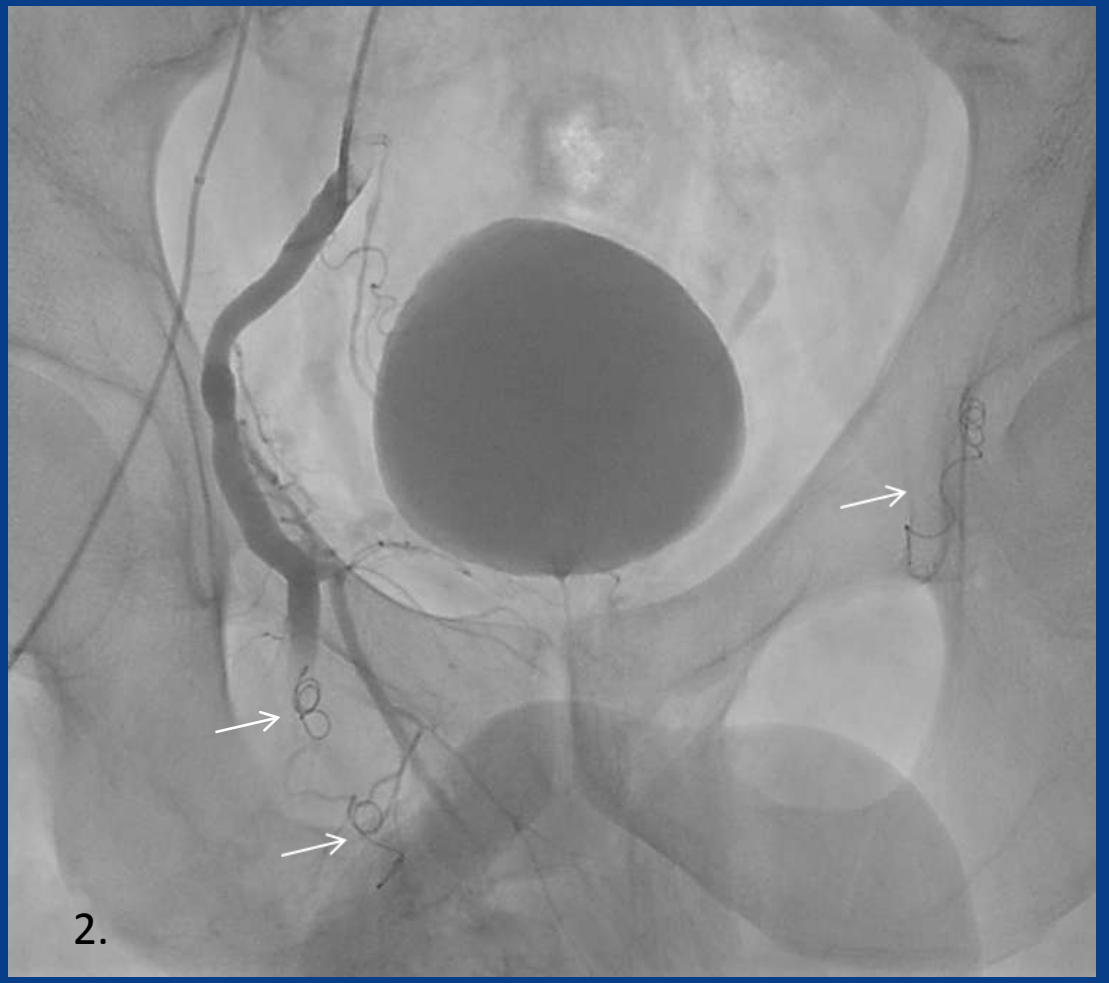

Эмболизация почечных артерий

Больной С., 1940г.р. Диагноз: Примитивная нейроэктодермальная опухоль левой почки ст. IV $T_4N_xM_0$, массивная гематурия

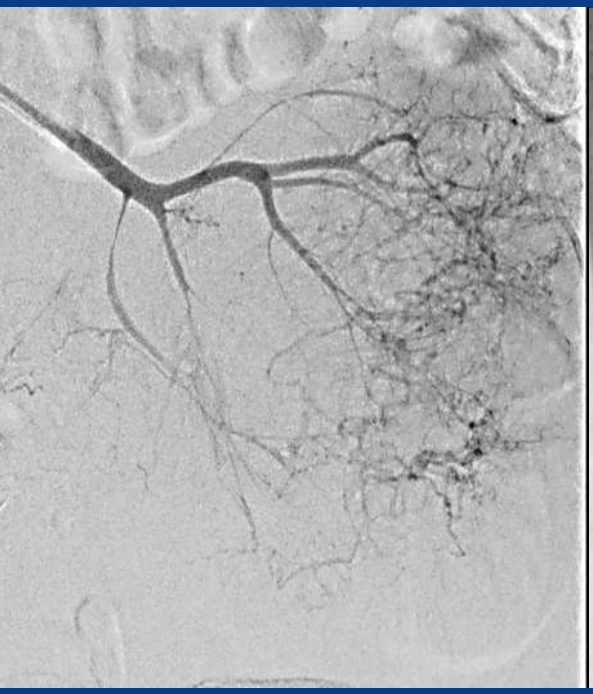





АГ до эмболизации 11.096.2014

Примитивная нейроэктодермальная опухоль левой почки с распадом (вес препарата 2100г.) Массивные поля некроза и эмболы в просвете сосудов (фото во время операции 12.09.2014)

Резюме:

1. Эндоваскулярная эмболотерапия является высокоэффективным методом лечения, обеспечивающим положительный результат как в случае первичного вмешательства, так и при отсутствии эффекта от традиционных способов гемостаза, в том числе у ослабленных пациентов.
2. Применение селективной эмболотерапии даёт шанс на проведение дальнейшего специального лечения у больных, считавшихся ранее инкурабельными.
3. Помимо обеспечения гемостаза эмболотерапия иногда создаёт оптимальные условия для последующего хирургического вмешательства вследствие снижения интраоперационной кровопотери, уменьшения размеров опухоли, повышения абластики.

Внутриартериальная масляная химиоэмболизация при неоперабельном раке поджелудочной железы

Масляная химиоэмболизация головки поджелудочной железы



Исходное кровоснабжение опухоли

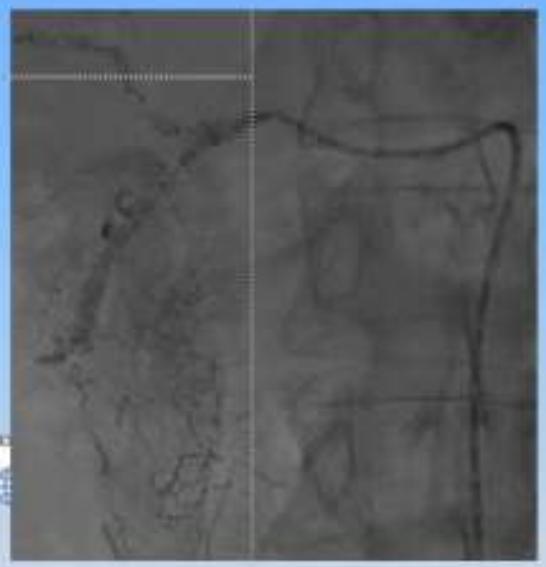

Масляная химиоэмболизация

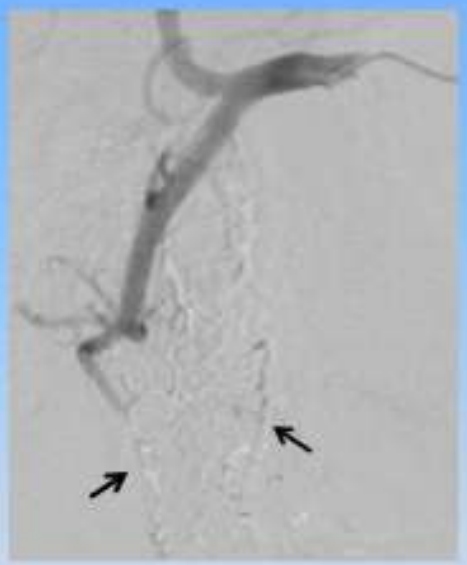

Контрольная ангиография
Стрелками отмечено накопление липиодола в опухоли

Фото данные БУЗ ВО ВОКОД

Распределение липиодола после его селективного введения в артерии поджелудочной железы

Органы	сроки наблюдения			
	Непосред-ственно после введения	1 сутки	7 сутки	14 сутки
Поджелудочная железа	+++	±	-	_
ДПК	+++	±	-	_
Печень	_	++	++	+
Лимфатические узлы	_	+++	+++	++

Гранов А.М., Павловский А.В, Таразов П.Г., 2008

Дозы гемцитабина в зависимости от пути и способа введения

	Путь и способ введения гемцитабина		
Параметры	В/В введение	В/А химиоинфузия	В/А химиоэмболизация
Форма лекарственного вещества	Водный раствор	Водный раствор	Масляная эмульсия
Место введения	кубитальная вена	Чревный ствол, ОПА	Непосредственно в сосуды опухоли
Продолжительность введения	30 минут	30-60 минут	1-3 минуты
Разовая доза (мг/м2)	1000	1000	400
Максимальное число введений за 1 месяц	4	1	1
Курсовая доза (мг/м2 за 1 месяц)	4000	1000	400

Преимущества внутриартериальной химиотерапии при неоперабельном раке поджелудочной железы

- ✓ **Уменьшение болевого синдрома в 42 - 95% случаев**

Ohigashi H et al, 1996; Link K et al, 1997; Aigner K et al, 1998; Shibuya K et al, 1999; Cantore M et al, 2000.

- ✓ **Химиоинфузия в чревный ствол может замедлять и уменьшать рост опухоли**

Gazet J, Smith R,1974; Hafstrom L et al 1080; Theodoros A et al1982

Использование внутриартериальных технологий у пациентов с рецидивами орофарингеального рака

Актуальность проблемы лечения рецидива плоскоклеточного рака головы и шеи

- Пациенты с III и IV стадиями ЗНО головы и шеи составляют более 80% от общего числа. Каприн А.Д., Старинский В.В., 2016
- Результаты лечения остаются неудовлетворительными. Общая и местная токсичность лимитируют проведение терапии в полном объеме. Через 1-2 года после завершенного лечения более чем у 50% пациентов развиваются локорегионарные рецидивы. Пачес А.И. 2013, у 20-30% - отдаленное метастазирование Forastiere A., 2000; Trotti A. et al., 2003.







- Использование селективных внутриартериальных технологий (химиоинфузии и химиоэмболизации) остается мало изученным, но перспективным направлением исследований для решения данной проблемы Covacs A, Aigner K.R., 2016

МИНИСТЕРСТВО ЗДРАВООХРАНЕНИЯ РОССИЙСКОЙ ФЕДЕРАЦИИ

Клинические рекомендации

- ❑ Локальный рецидив или остаточная опухоль без предшествующей лучевой терапии. Рекомендовано хирургическое вмешательство или конкурентная химио-лучевая терапия или индукционная химиотерапия с последующей конкурентной химио-лучевой терапией.
- ❑ Локальный рецидив или остаточная опухоль после лучевой терапии. Рекомендовано хирургическое вмешательство с обсуждением вопроса о повторной лучевой терапии или повторная лучевая терапия с последующей противорецидивной химиотерапией
- ❑ Локальный рецидив или остаточная опухоль с отдаленными метастазами
- При оценке общего состояния пациента по шкале Карновского 0-1 рекомендовано рассмотреть вопрос о противорецидивной полихимиотерапии или монотерапии
- При оценке общего состояния пациента по шкале Карновского 2 рекомендована монохимиотерапия или симптоматическое лечение
- При оценке общего состояния пациента по шкале Карновского 3 рекомендовано симптоматическое лечение

Что реально врач онколог может ещё предложить пациенту

?

МИНИСТЕРСТВО ЗДРАВООХРАНЕНИЯ РОССИЙСКОЙ ФЕДЕРАЦИИ

Рекомендуемый алгоритм лечения плоскоклеточного рака головы и шеи



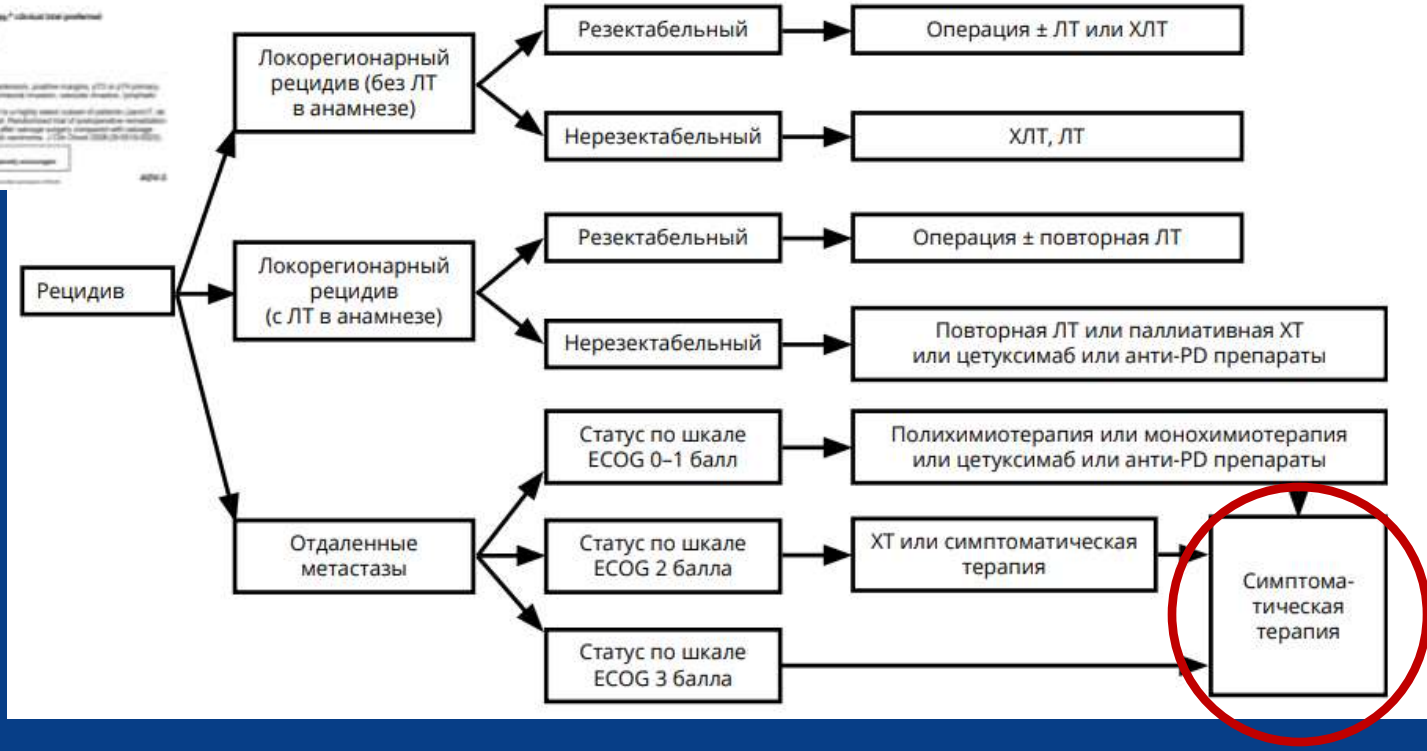

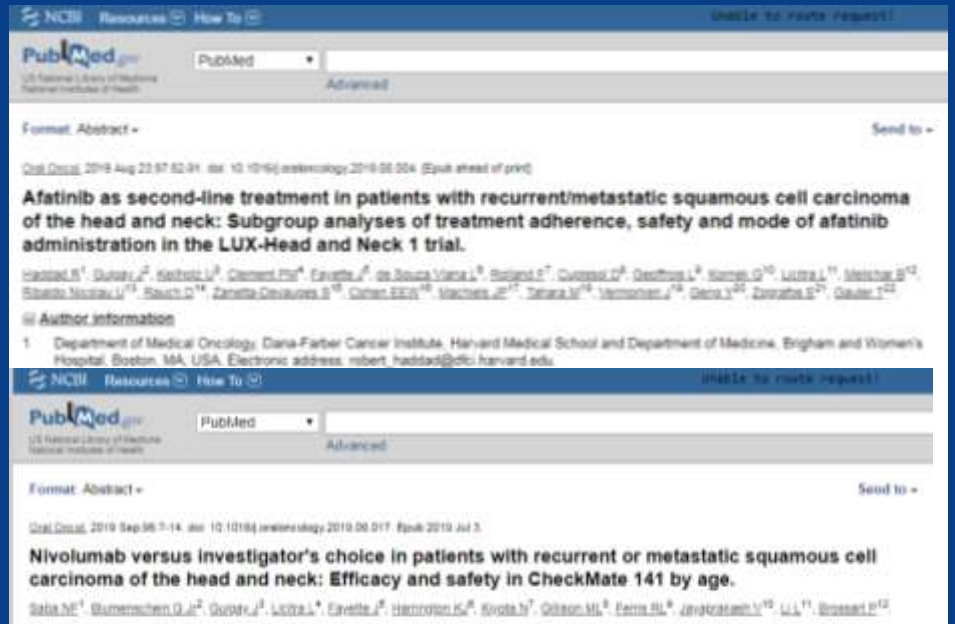

PubMed

Format: Abstract

Send to

Oral Oncol. 2019 Aug 23:97:62-91. doi: 10.1016/j.oraloncology.2019.06.004. [Epub ahead of print]

Afatinib as second-line treatment in patients with recurrent/metastatic squamous cell carcinoma of the head and neck: Subgroup analyses of treatment adherence, safety and mode of afatinib administration in the LUX-Head and Neck 1 trial.

Author information

1 Department of Medical Oncology, Dana-Farber Cancer Institute, Harvard Medical School and Department of Medicine, Brigham and Women's Hospital, Boston, MA, USA. Electronic address: robert_haddad@dfci.harvard.edu

PubMed

Format: Abstract

Send to

Oral Oncol. 2019 Sep;95:7-14. doi: 10.1016/j.oraloncology.2019.06.017. Epub 2019 Jul 3.

Nivolumab versus investigator's choice in patients with recurrent or metastatic squamous cell carcinoma of the head and neck: Efficacy and safety in CheckMate 141 by age.

Author information

1 Winship Cancer Institute of Emory University, 1365-C Clifton Road NE, Atlanta, GA 30322, USA. Electronic address: nfsaba@emory.edu.
2 MD Anderson Cancer Center, 1515 Holcombe Blvd., Houston, TX 77030, USA. Electronic address: gblumens@mdanderson.org.
3 Centre Antoine Lacassagne, FHU OncoAge, Université Côte d'Azur, 33 Avenue de Valombrose, Nice 06189, France. Electronic address: joel.guigay@nice.unicancer.fr.
4 Fondazione IRCCS Istituto Nazionale dei Tumori and University of Milan, via Venezian 1, Milan 20133, Italy. Electronic address: lisa.licitra@istitutotumori.mi.it.



PubMed

Format: Abstract

Send to

N Engl J Med. 2008 Sep 11;359(11):1116-27. doi: 10.1056/NEJMoa0802656.

Platinum-based chemotherapy plus cetuximab in head and neck cancer.

Author information

Abstract

BACKGROUND: Cetuximab is effective in platinum-resistant recurrent or metastatic squamous-cell carcinoma of the head and neck. We investigated the efficacy of cetuximab plus platinum-based chemotherapy as first-line treatment in patients with recurrent or metastatic squamous-cell carcinoma of the head and neck.

METHODS: We randomly assigned 220 of 442 eligible patients with untreated recurrent or metastatic squamous-cell carcinoma of the hea and neck to receive cisplatin (at a dose of 100 mg per square meter of body-surface area on day 1) or carboplatin (at an area under the c of 5 mg per milliliter per minute, as a 1-hour intravenous infusion on day 1) plus fluorouracil (at a dose of 1000 mg per square meter per d for 4 days) every 3 weeks for a maximum of 6 cycles and 222 patients to receive the same chemotherapy plus cetuximab (at a dose of 40 mg per square meter initially, as a 2-hour intravenous infusion, then 250 mg per square meter, as a 1-hour intravenous infusion per week) a maximum of 6 cycles. Patients with stable disease who received chemotherapy plus cetuximab continued to receive cetuximab until disease progression or unacceptable toxic effects, whichever occurred first.

RESULTS: Adding cetuximab to platinum-based chemotherapy with fluorouracil (platinum-fluorouracil) significantly prolonged the median overall survival from 7.4 months in the chemotherapy-alone group to 10.1 months in the group that received chemotherapy plus cetuximal (hazard ratio for death, 0.80; 95% confidence interval, 0.64 to 0.99; P=0.04). The addition of cetuximab prolonged the median progressio free survival time from 3.3 to 5.6 months (hazard ratio for progression, 0.54; P<0.001) and increased the response rate from 20% to 36% (P<0.001). The most common grade 3 or 4 adverse events in the chemotherapy-alone and cetuximab groups were anemia (19% and 13%, respectively), neutropenia (23% and 22%), and thrombocytopenia (11% in both groups). Sepsis occurred in 9 patients in the cetuximab group



Опухоли ГОЛОВЫ и ШЕИ 3'2011 Диагностика и лечение опухолей головы и шеи

Химиотерапия рецидивов и метастазов плоскоклеточного рака головы и шеи с использованием цетуксимаба

И.С. Романов, А.Ш. Тапеева, Л.П. Яковлева, К.Д. Ильдаев
Отдел лечения опухолей полости и шеи РОНЦ им. Н.Н. Блохина РАМН, Москва
Контакты: Илья Станиславович Романов dromanov@mail.ru

DOI: 10.21294/1814-4861-2016-16-2-96-100
УДК: 616.22-006.61-036.86-08

СОВРЕМЕННЫЕ МЕТОДЫ ЛЕЧЕНИЯ РЕЦИДИВНОГО НЕОПЕРАБЕЛЬНОГО ПЛОСКОКЛЕТОЧНОГО РАКА ГОРТАНИ (ОБЗОР ЛИТЕРАТУРЫ)

В.А. Рожнов, В.Г. Андреев, К.Б. Гордон, И.А. Гулидов, Э.Д. Акки

Медицинский радиологический научный центр им. А.Ф. Цыба – филиал федерального государственного бюджетного учреждения «Национальный медицинский исследовательский радиологический центр» Министерства здравоохранения Российской Федерации
249036, ул. Королева, 4, Калужская область, г. Обнинск, e-mail: vit@mrrc.obninsk.ru

Аннотация

В обзоре литературы представлены данные о современных методах лечения неоперабельного рецидивного плоскоклеточного рака гортани. Рассматриваются вопросы применения лучевой и лекарственной терапии.

Ключевые слова: неоперабельный рак гортани, рецидив, паллиативное лечение, лучевая терапия, химиотерапия.

Рак органов головы и шеи составляет 5 % от всей опухолевой патологии в мире [42]. Более чем в 95 % наблюдений при раке головы и шеи выявляется плоскоклеточная форма рака гортани (РГ). В России среди злокачественных опухолей верхних дыхательных путей новообразования гортани встречаются наиболее часто, примерно в 60 % случаев, и в последние годы отмечается тенденция к неуклонному росту числа таких больных [6, 8].

Показатель летальности на первом году от момента установления диагноза при РГ составляет 32,7 %. Достижения современной онкологии позволили добиться значительных успехов в лечении плоскоклеточного рака головы и шеи [1, 9, 15, 52]. Однако основной причиной неудач после комбинированного и самостоятельного лечения и, как следствие, смерти больных плоскоклеточным раком головы и шеи является развитие локорегионарных рецидивов [22, 30, 52, 55, 81], которые регистрируются на протяжении первых двух лет наблюдений после завершения полного комплекса радикального лечения [11, 64].

После радикального лечения только 6,5–10 % фиброза мягких тканей шеи, которые приводят к ухудшению кровообращения и перитуморальной ишемии, что, соответственно, понижает чувствительность клеток опухоли к проводимому лечению [4, 25, 71, 72]. Многие исследователи считают, что даже радикальные хирургические вмешательства по поводу рецидива, когда в краях резекции нет опухолевых клеток, не в состоянии гарантировать предупреждение повторного рецидивирования [54, 60].

При рецидиве РГ выбор методов лечения достаточно ограничен. Хирургическое лечение местного рецидива или регионарного метастаза, дающее шанс на длительную выживаемость, после предшествующего радикального лечения может быть осуществлено не более чем у 30 % пациентов. У больных с неоперабельными рецидивными опухолями прогноз крайне неблагоприятный, средняя продолжительность жизни обычно не превышает 3–6 мес [14]. Пожалуй, единственным поводом для оптимизма у этой категории больных является редкость отдаленного метастазирования – 2–20 %. Поэтому вплоть до момента появления отдаленных

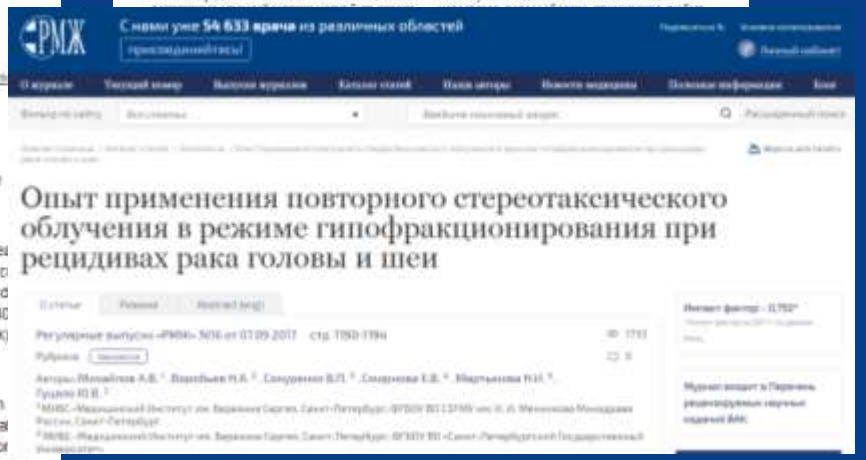

С нами уже **54 633 врача** из различных областей

Опыт применения повторного стереотаксического облучения в режиме гипофракционирования при рецидивах рака головы и шеи

Возможные пути решения проблемы

1. Совершенствование доставки химиопрепарата к опухоли путем оригинальной методики супер-селективной внутриартериальной транзиторно - гипоксической инфузии концентрата CDDP (цисплатин)

2. Использование химиоэмболизации опухолевых сосудов концентратом CDDP

СВАХТ + эмболотерапия при раке языка

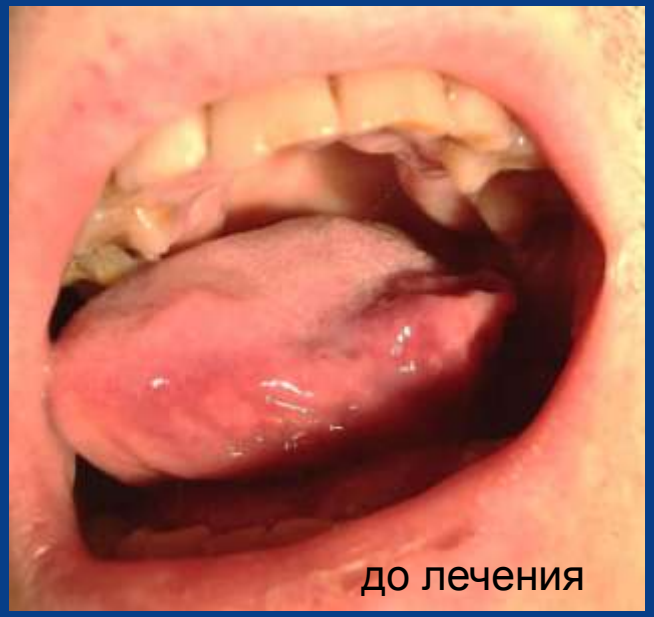









Пациент М., муж., 1972г.рожд.
Диагноз: Рак языка ст. III T3N1M0, кровотечение из опухоли, постгеморрагическая анемия

14.03.2014 **цисплатин 150мг + эмболотерапия**
17.04.2014 **цисплатин 100мг + паклитаксел 30 мг**
27.05.2014 **цисплатин 150мг + 5-ФУ 500 мг**
25.06.2014 **доцетаксел 80мг + карбоплатин 600мг**

Был доставлен из хосписа с Hb 32 г/л
Через пять дней живет дома, Hb 110 г/л

Абсолютные значения выживаемости больных раком языка IV ст. $T_{3-4}N_{1-2}M_0$ с рецидивом заболевания и массивными кровотечениями после завершенной системной химиолучевой терапии при использовании селективных внутриартериальных вмешательств

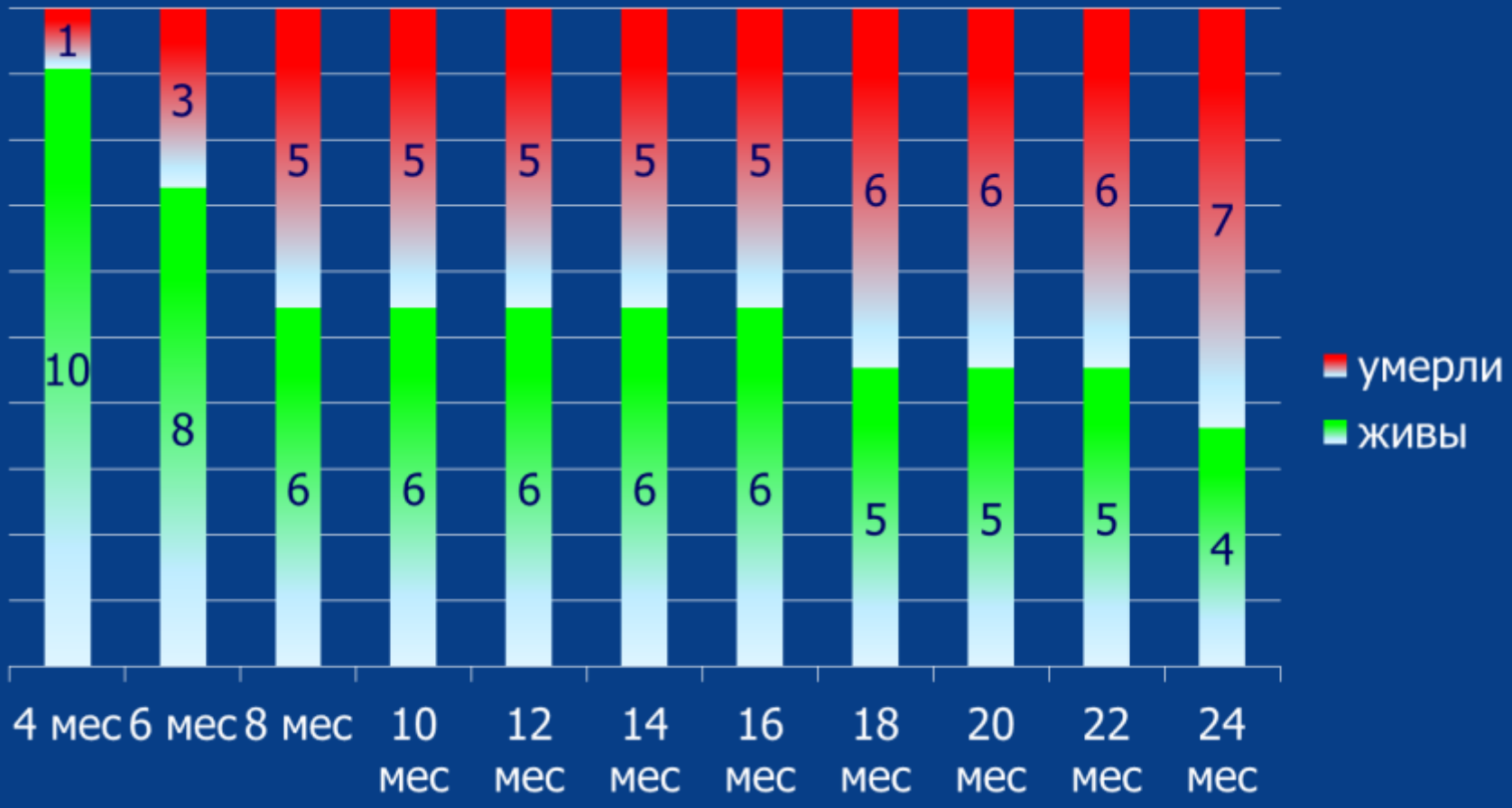

Двухлетняя выживаемость исходно инкурабельных больных раком ротоглотки при использовании паллиативных внутриартериальных вмешательств



Через 2,5 года живы 5 больных (55,5%)

Общая выживаемость пациентов с рецидивным раком головы и шеи после завершенной ДЛТ при использовании системной и селективной внутриартериальной химиотерапии (n = 73)

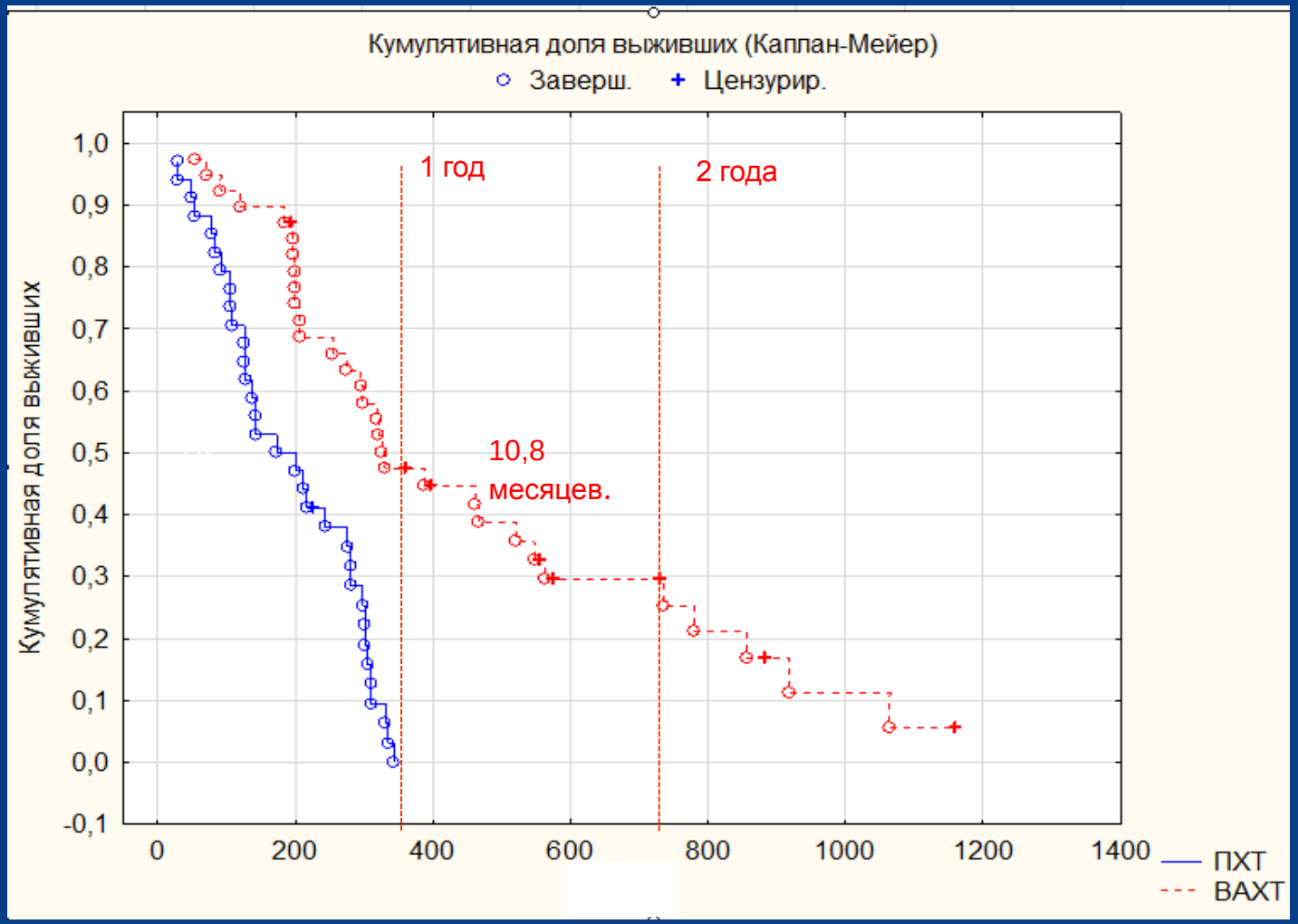

Дизайн исследования

152 пациента с рецидивами плоскоклеточного рака головы и шеи после химиолучевой терапии по радикальной программе до СОД 68-70Гр в статусе ECOG 2-3

Критерии исключения:
Стадия IVb
наличие отдаленных метастазов
Непереносимость нейонного контраста
Статус по ECOG 4
Первично-множественный рак

(n=39)
Суперселективная внутриартериальная объемно-контролируемая химиоинфузия концентрата цисплатин 60-75мг/м2 на фоне системной нейтрализации натрия тиосульфатом 3000мг/м2 в течение 12 часов

Характеристика пациентов

Число пациентов		39
Пол	мужчины	36 (92,3%)
	женщины	3 (7,7%)
Возраст, годы	медиана	62,5
	диапазон	46-80
Шкала ECOG	2 балла	20 (51,3%)
	3 балла	19 (48,7%)
Стадия заболевания	III	10 (25,6%)
	IVa	29 (73,4%)

Способ индивидуализированной внутриартериальной инфузии химиопрепарата при лечении плоскоклеточного рака головы и шеи // патент РФ № 2612095









Результаты применения внутриартериальных технологий с паллиативной целью у пациентов с рецидивом плоскоклеточного рака головы и шеи

Число пациентов	39
Полный ответ	2 (5,1%) *
Частичный ответ	10 (25,6%)
Стабилизация	23 (59%)
Прогрессирование	4 (10,3%)

Успех паллиативной помощи составил 89,7%

Выраженность нежелательных явлений (побочных эффектов)		
I-II степени (%)	III степени (%)	IV степени (%)
25 (64,1%)	11 (28,2%)	3 (7,7%)

!!! *Необходимо учитывать исходно паллиативную цель химиотерапии

Сравнение общей выживаемости пациентов с рецидивным раком головы и шеи по данным исследования EXTREME и по данным БУЗ ВО ВОКОД (СВАХТ):

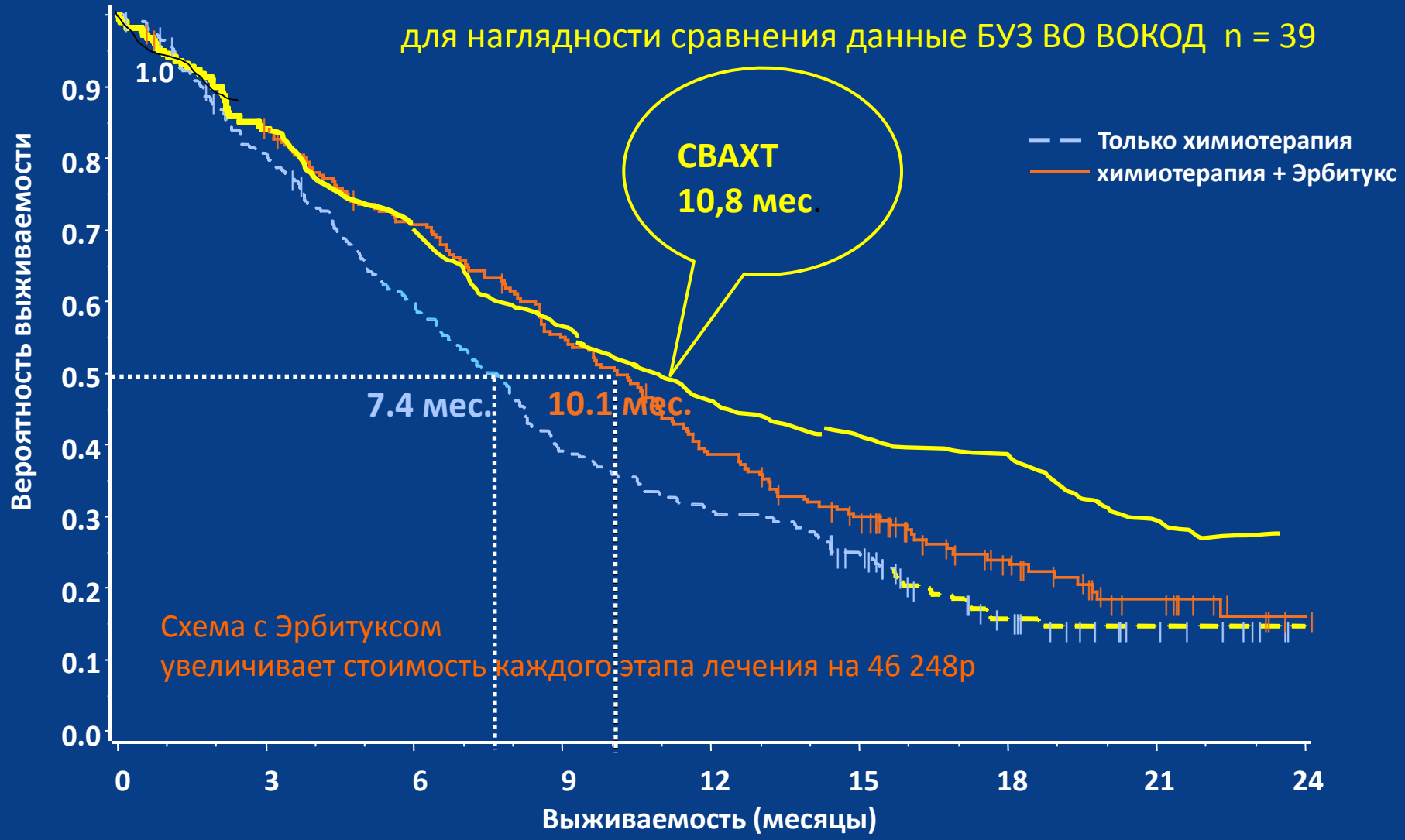

Vermorken JB et al. N Engl J Med 2008;359:1116–1127

Резюме:

1. Использование внутриартериальных технологий при лечении тяжелых пациентов с рецидивами плоскоклеточного рака головы и шеи является альтернативой симптоматическому лечению, позволяя увеличить продолжительность жизни и существенно повысить качество жизни.

2. Эндоваскулярные вмешательства, выполняемые у больных с кровотечениями, позволяют добиться быстрого и надёжного гемостаза

Возможность использования паллиативных эндоваскулярных технологий в комбинированном и комплексном лечении

Лечение рака гортани с использованием внутриартериальной химиотерапии и лучевой терапии

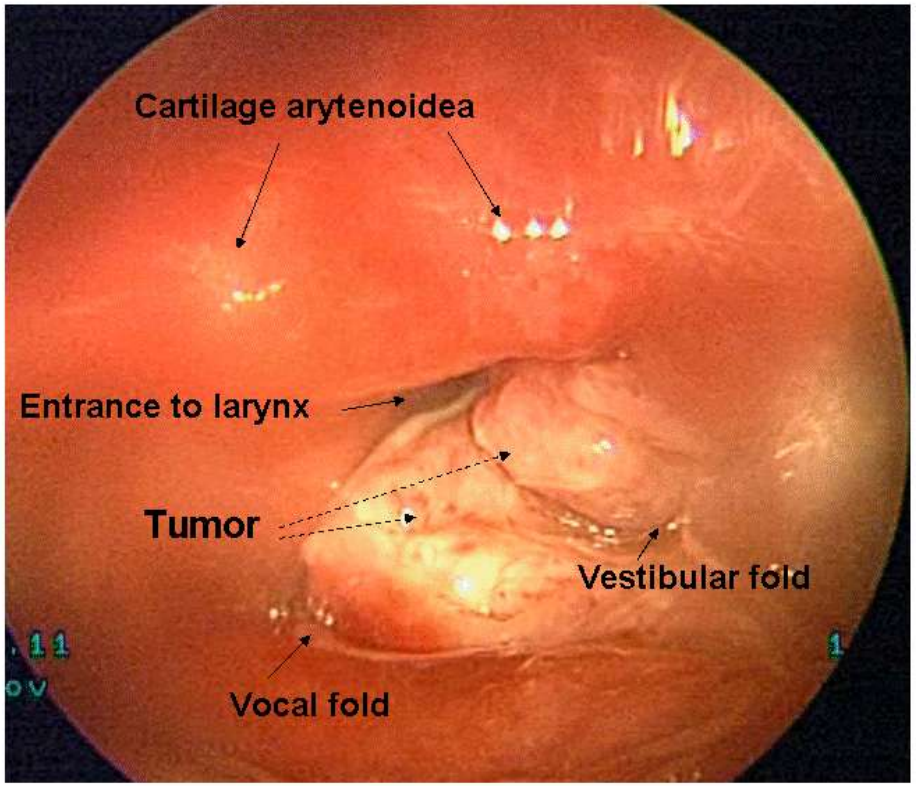

Местнораспространенный плоскоклеточный рак гортани с вовлечением левой голосовой и левой вестибулярной складки до лечения

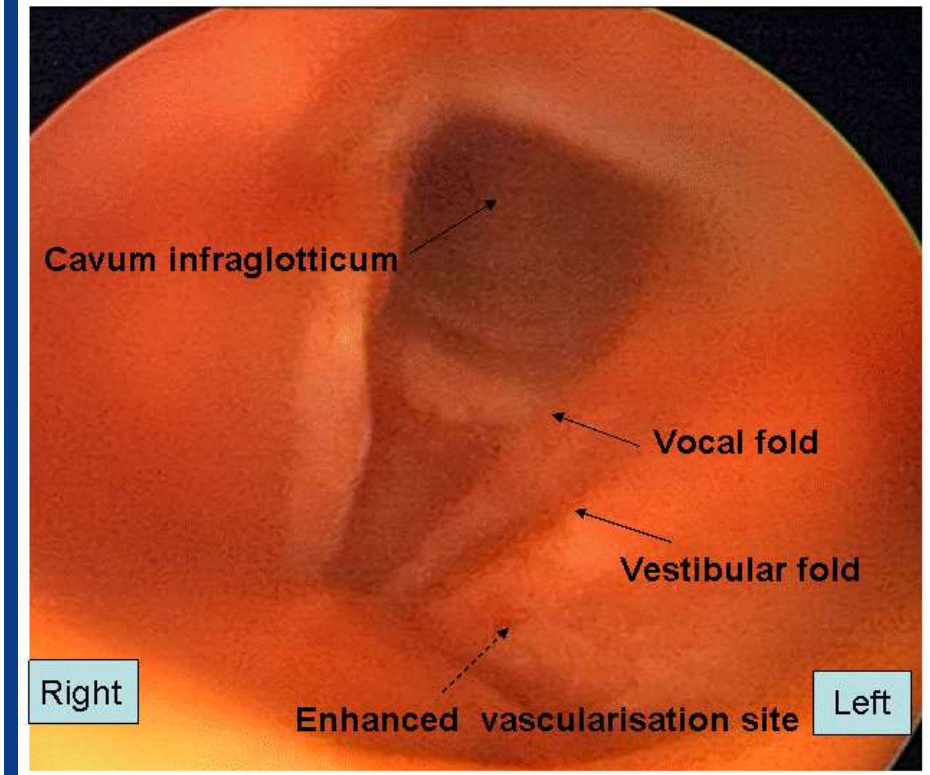

Полный клинический ответ после 3-х циклов таргетной внутриартериальной химиотерапии и лучевой терапии 76 Gy

Роль эндоваскулярных технологий в паллиативной помощи (Заключение)

«Использование внутриартериальной регионарной химиотерапии в комплексном лечении позволяет существенно улучшить результаты лечения больных опухолями различных локализаций»

А.М. Сдвижков, М.Р. Финкельштерн, И.В. Солдатов, Н.В. Панкина, 2006

О паллиативном лечении рака с использованием внутриартериальной химиотерапии нужно постоянно помнить, поскольку оно имеет подтвержденную высокую эффективность и пользу при лечении инкурабельных пациентов.

K.T.Aigner, F.O.Strephens,2016

«Регионарная болюсная химиотерапия с эмболизацией ветвей наружных сонных артерий эффективно останавливает опухолевое кровотечение; в комбинации с лучевой терапией вызывает положительный ответ на лечение у большинства больных с местнораспространенным раком орофарингеальной зоны.»

Ю.В. Суворова, В.П. Сокуренко, П.Г. Таразов, Л.И. Корытова, 2011





СПАСИБО ЗА ВНИМАНИЕ



